

# Craneoplastia 3D con poliéter-éter-cetona (PEEK): reporte de caso

Santiago Núñez Velasco,<sup>1</sup> Geannynne Villegas Rivera,<sup>2</sup> Ulises Alfonso Jiménez Cervantes,<sup>1</sup> Laura Berenice Rosas Trujillo,<sup>2</sup> Israel Barbosa Contreras,<sup>2</sup> Karla Anahí López Zamudio<sup>3</sup>

1. Antiguo Hospital Civil de Guadalajara, Jalisco, México

2. Universidad de Guadalajara, Jalisco, México

3. Centro de Investigación Clínica y Medicina Traslacional, Jalisco, México

## RESUMEN

**Introducción:** la craneoplastia constituye un procedimiento fundamental para la protección cerebral y la restauración anatómica y funcional de la bóveda craneal. En los últimos años, diversos estudios han sugerido que los implantes personalizados de poliéter-éter-cetona (PEEK) podrían ofrecer ventajas frente a otros materiales, incluidos una adecuada adaptación anatómica, buenos resultados estéticos y un perfil de seguridad favorable.

**Objetivos:** reportar un caso clínico de craneoplastia con prótesis prefabricada de PEEK y describir la evolución clínica y funcional del paciente.

**Descripción del caso:** paciente de sexo masculino, de 23 años, con antecedente de traumatismo craneoencefálico grave que requirió craniectomía descompresiva. Durante la evolución presentó un defecto óseo residual a nivel parietotemporal derecho, asociado a hundimiento del colgajo cutáneo, sin evidencia de lesiones intracraneales activas y con buen estado neurológico y funcional al momento de la evaluación preoperatoria.

**Intervención:** se realizó una craneoplastia derecha con prótesis prefabricada de PEEK, sin complicaciones intraoperatorias. El postoperatorio cursó sin eventos adversos, con adecuada evolución clínica y buena tolerancia del implante.

**Conclusión:** la craneoplastia personalizada con PEEK se mostró como una alternativa viable y eficaz para la reconstrucción del defecto craneal en este caso, con buenos resultados clínicos y estéticos.

**Palabras clave:** Craneoplastia. Implante de PEEK. Neurocirugía. Traumatismo craneoencefálico

## Three-dimensional cranioplasty with polyetheretherketone (PEEK): a case report

### ABSTRACT

**Background:** cranioplasty is a fundamental procedure for cerebral protection and for restoring the anatomical and functional integrity of the cranial vault. In recent years, several studies have suggested that patient-specific polyetheretherketone (PEEK) implants may offer advantages over other materials, including accurate anatomical adaptation, satisfactory aesthetic outcomes, and a favorable safety profile.

**Objectives:** to report a clinical case of cranioplasty using a prefabricated PEEK implant and to describe the patient's clinical and functional outcomes.

**Case description:** 23-year-old male patient with a history of severe traumatic brain injury requiring decompressive craniectomy. During follow-up, he developed a residual right parietotemporal skull defect associated with sinking of the skin flap, without evidence of active intracranial lesions, and with preserved neurological and functional status at the time of preoperative evaluation.

**Surgery:** a right-sided cranioplasty with a prefabricated PEEK implant was performed without intraoperative complications. The postoperative course was uneventful, with satisfactory clinical evolution and good implant tolerance.

**Conclusion:** patient-specific cranioplasty with PEEK proved to be a viable and effective option for cranial defect reconstruction in this case, achieving favorable clinical and aesthetic outcomes.

**Keywords:** Cranioplasty. Neurosurgery. PEEK implant. Traumatic brain injury

Geannynne Villegas Rivera

[geannynne.villegas@academicos.udg.mx](mailto:geannynne.villegas@academicos.udg.mx)

Recibido: 12/09/2025 Aceptado: 07/11/2025

DOI: 10.59156/revista.v39i04.777

Santiago Núñez Velasco: [snunez@hcg.gob.mx](mailto:snunez@hcg.gob.mx)

Ulises Alfonso Jiménez Cervantes: [uli1072731@gmail.com](mailto:uli1072731@gmail.com)

Laura Berenice Rosas Trujillo: [laura.rosas5884@alumnos.udg.mx](mailto:laura.rosas5884@alumnos.udg.mx)

Israel Barbosa Contreras: [israel.barbosa5302@alumnos.udg.mx](mailto:israel.barbosa5302@alumnos.udg.mx)

Karla Anahí López Zamudio: [dra.anailopez@gmail.com](mailto:dra.anailopez@gmail.com)

**Financiamiento:** Gobierno del Estado de Jalisco, a través del Fondo de Desarrollo Científico de Jalisco para Atender Retos Sociales "FODECIJAL 2023" con Número de Registro 10632.

Los autores no declaran conflicto de interés

Este es un artículo de acceso abierto bajo la licencia CC BY-NC

<https://creativecommons.org/licenses/by-nc/4.0/>

## INTRODUCCIÓN

La craneoplastia es un procedimiento quirúrgico destinado a proteger el encéfalo y restaurar la integridad anatómica y estética de la bóveda craneal. Además de su finalidad reconstructiva, se ha demostrado que puede favorecer la rehabilitación neurológica y contribuir a la mejoría funcional del paciente. En este sentido, la craneoplastia puede revertir déficits cognitivos y neurológicos mediante el restablecimiento de la dinámica normal del líquido cefalorraquídeo y la optimización de la perfusión cerebral.<sup>(1)</sup> Este procedimiento ha demostrado ser beneficioso tanto en pacientes con etiología traumática como no traumática; sin embargo, diversos estudios han señalado un mayor impacto funcional en aquellos casos secundarios a traumatismo craneoencefálico.<sup>(2)</sup> A pesar de su uso extendido, persisten controversias en relación con el momento óptimo de

la reconstrucción y, especialmente, con la elección del material más adecuado para la craneoplastia.

#### Consentimiento informado

El paciente otorgó su consentimiento informado por escrito para la publicación de este trabajo y el uso de las imágenes y estudios complementarios asociados.

#### OBJETIVOS

Reportar los resultados clínicos y evolutivos de una craneoplastia con una prótesis craneal prefabricada de poliéter-éter-cetona (PEEK).

#### DESCRIPCIÓN DEL CASO

Paciente de sexo masculino, de 23 años, con antecedente de traumatismo craneoencefálico grave que requirió una craniectomía descompresiva hemisférica derecha. Evolucionó con áreas de encefalomalacia frontales bilaterales, temporales y parietales derechas, sin evidencia de lesiones intracraneales activas en los estudios por tomografía computada realizados durante el seguimiento (Figura 1).

Al momento de la evaluación preoperatoria, el examen físico evidenció hundimiento del colgajo cutáneo, sin signos locales de infección ni fistula de líquido cefalorraquídeo. Desde el punto de vista neurológico, el paciente se encontraba lúcido y orientado, sin déficit motor ni sensitivo. La evaluación funcional mostró independencia para las actividades básicas de la vida diaria, con una escala de Rankin modificada compatible con mínima discapacidad.

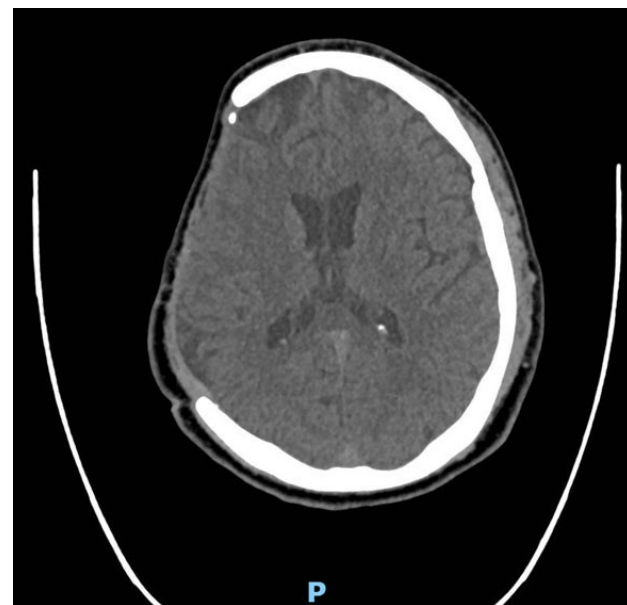


Figura 1. Tomografía computada de cráneo, simple, corte axial, ventana ósea preoperatoria donde se demuestra defecto de continuidad ósea frontal, parietal, escama temporal y ala mayor del esfenoides lado derecho.

#### INTERVENCIÓN

Transcurridos más de 2 años desde el traumatismo craneoencefálico y una vez completada la rehabilitación neurológica inicial, se realizó una craneoplastia derecha con prótesis prefabricada de poliéter-éter-cetona (PEEK) (Figura 2). El procedimiento se llevó a cabo sin complicaciones intraoperatorias.

En el postoperatorio inmediato, el paciente evolucionó favorablemente, sin déficit neurológico ni signos de infección. Se constató una corrección del defecto óseo con un leve hundimiento residual supracigomático derecho, clínicamente irrelevante. No se registraron complicaciones ni eventos adversos.

Durante un seguimiento clínico de aproximadamente 3 meses, el paciente permaneció estable, sin interurrencias ni necesidad de reintervención. Los estudios tomográficos de control confirmaron una adecuada cobertura del defecto óseo y correcta integración del implante, sin hallazgos patológicos asociados (Figuras 3 y 4).

#### DISCUSIÓN

En la actualidad, no existe un consenso definitivo respecto del material ideal para la reconstrucción craneal. No obstante, múltiples reportes han sugerido que la poliéter-éter-cetona (PEEK) podría ofrecer ventajas sobre otros materiales, incluidas menores tasas de complicaciones y fracaso del implante, así como una mayor satisfacción reportada por los pacientes.<sup>(3)</sup>

La utilización de prótesis personalizadas de PEEK, fabricadas mediante tecnología de impresión tridimensional, ha demostrado ser un método confiable, asociado a una reducción del tiempo quirúrgico, optimización de costos y menor incidencia de complicaciones en comparación con técnicas tradicionales. Además, las craneoplastias

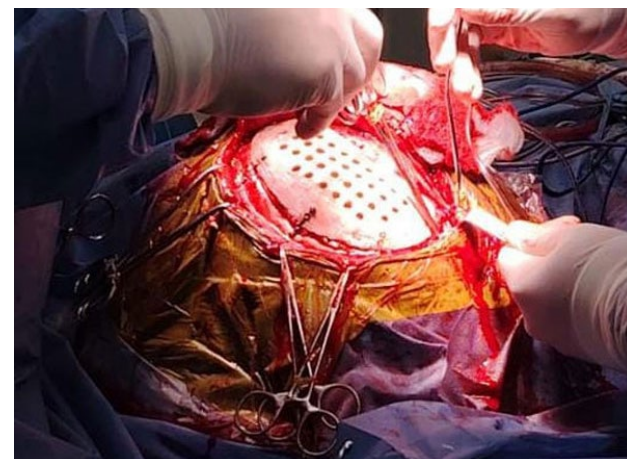


Figura 2. Imagen perioperatoria de colocación de material protésico de poliéter-éter-cetona (PEEK).

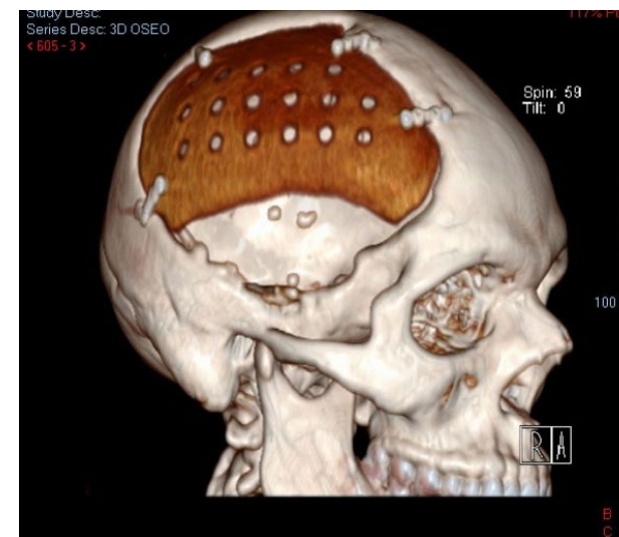


Figura 3. Tomografía computada de cráneo postoperatoria con reconstrucción ósea tridimensional.

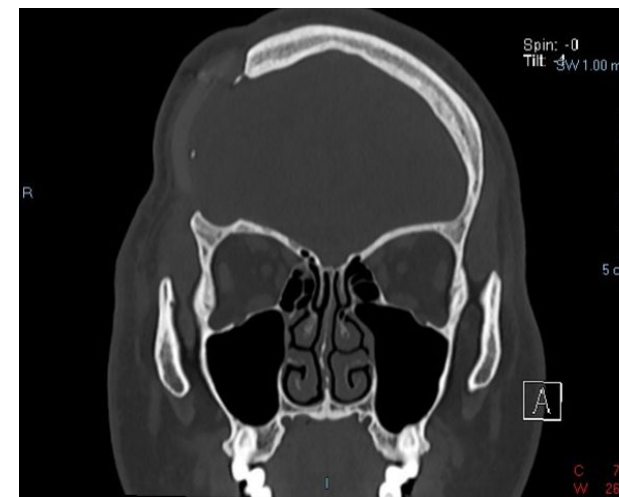


Figura 4. Tomografía computada de cráneo, simple, corte coronal, ventana ósea postoperatoria.

personalizadas en 3D han arrojado resultados superiores al cemento óseo artesanal, tanto desde el punto de vista estético y funcional como en la reducción de eventos adversos.<sup>(4)</sup>

En concordancia con estos hallazgos, un metaanálisis que incluyó 9 estudios y un total de 942 pacientes –318 sometidos a craneoplastia con implantes impresos en 3D y 624 a técnicas estándar– evidenció una reducción significativa en las tasas de infección en el grupo de implantes tridimensionales (OR 0.33;  $p = 0.0238$ ). Sin embargo, estos implantes también se asociaron a un mayor riesgo de derrame subcutáneo (OR 2.20;  $p = 0.0103$ ). No se observaron diferencias estadísticamente significativas en otras complicaciones, tales como epilepsia, hematoma o dehiscencia quirúrgica.<sup>(5)</sup>

De acuerdo con los resultados observados en el presente caso, la craneoplastia personalizada mediante impresión

tridimensional con poliéter-éter-cetona (PEEK) permitió una adecuada reconstrucción del defecto óseo, con buena tolerancia clínica, evolución postoperatoria favorable y un alto grado de satisfacción estética por parte del paciente. Asimismo, no se registraron complicaciones postquirúrgicas tempranas, tales como dehiscencia de la herida quirúrgica o infección del sitio operatorio, hallazgos que concuerdan con lo reportado en la literatura.

Estos resultados son comparables con los comunicados en una revisión retrospectiva de 197 pacientes sometidos a craneoplastia con implantes de PEEK impresos en 3D, en la cual no se observaron diferencias significativas en las tasas de infección del sitio quirúrgico entre implantes integrados y no integrados. En dicho estudio, la edad y un índice de comorbilidad de Charlson elevado se asociaron de manera independiente con un mayor riesgo de infección, lo que resalta la importancia de considerar factores propios del paciente más allá del material utilizado.<sup>(6)</sup> En este sentido, resulta razonable plantear que futuras investigaciones comparativas estratificadas por carga de comorbilidades podrían aportar mayor claridad sobre los determinantes reales de las complicaciones infecciosas.

A pesar de estas consideraciones, el uso de implantes de PEEK ha demostrado desenlaces favorables en términos de recuperación neurológica, satisfacción estética y perfil de seguridad, posicionándose como una alternativa confiable frente a otros materiales disponibles. Desde el punto de vista técnico, estudios recientes han destacado que el PEEK es un material liviano, de fácil manipulación intraoperatoria y con resistencia mecánica suficiente para la protección cerebral, además de ofrecer una adecuada precisión de ajuste. En particular, se ha reportado una desviación máxima promedio de 0.59 mm respecto al contorno craneal original, lo que se traduce en resultados estéticos satisfactorios.<sup>(7)</sup>

Los hallazgos obtenidos en el presente caso clínico derivan concordantes con estos reportes, reforzando el rol de la craneoplastia personalizada con PEEK como una opción eficaz y reproducible, con una relación costo-beneficio favorable en pacientes seleccionados.

#### CONCLUSIÓN

En el presente caso clínico, la craneoplastia personalizada mediante impresión tridimensional con poliéter-éter-cetona (PEEK) se mostró como una alternativa viable y eficaz para la reconstrucción del defecto craneal. El implante permitió una adecuada adaptación anatómica, con buen resultado funcional y estético, y una evolución postoperatoria favorable, sin complicaciones asociadas.

Las propiedades del material –ligereza, resistencia mecánica y facilidad de adaptación– lo posicionan como

una opción confiable para la protección del parénquima cerebral y la restauración de la continuidad de la bóveda craneal. Si bien los hallazgos observados concuerdan con la evidencia disponible que sugiere un perfil de seguridad adecuado, se requieren estudios con mayor tamaño muestral y diseños comparativos para definir con mayor precisión su impacto en la tasa de complicaciones y optimizar la selección del material según las características individuales de cada paciente.

### Contribuciones de autoría

Conceptualización, Supervisión y Validación: Santiago Núñez Velasco. Curación de datos, Análisis formal y Adquisición de fondos: Geannyne Villegas Rivera. Investigación, Metodología y Administración del proyecto: Ulises Alfonso Jiménez Cervantes. Recursos y Software: Karla Anahí López Zamudio. Redacción - borrador original: Laura Berenice Rosas Trujillo. Redacción - revisión y edición: Israel Barbosa Contreras.

### BIBLIOGRAFÍA

1. Ozone B. Cranioplasty following severe traumatic brain injury: role in neurorecovery. *Curr Neurol Neurosci Rep.* 2021;21(11):62. Published 2021 Oct 21. Doi: 10.1007/s11910-021-01147-6
2. Rynkowski CB, Robba C, Loreto M, Wickert Theisen AC, Kolia AG, Finger G, y col. Effects of cranioplasty after decompressive craniectomy on neurological function and cerebral hemodynamics in traumatic versus nontraumatic brain injury. *Acta Neurochir Suppl.* 2021;131:79-82. Doi: 10.1007/978-3-030-59436-7\_17
3. Asaad M, Taslakian EN, Banuelos J, Abu-Ghname A, Bite U, Mardini S, y col. Surgical and patient-reported outcomes in patients with PEEK versus titanium cranioplasty reconstruction. *J Craniofac Surg.* 2021;32(1):193-7. Doi: 10.1097/SCS.00000000000007192
4. Hosameldin A, Osman A, Hussein M, Gomaa AF, Abdellatif M. Three dimensional custom-made PEEK cranioplasty. *Surg Neurol Int.* 2021;12:587. Doi: 10.25259/SNI\_861\_2021
5. Di Cosmo L, Pellicanò F, Choueiri JE, Schifino E, Stefani R, Cannizzaro D. Meta-analyses of the surgical outcomes using personalized 3D-printed titanium and PEEK vs. standard implants in cranial reconstruction in patients undergoing craniectomy. *Neurosurg Rev.* 2025;48(1):312. Doi: 10.1007/s10143-025-03470-9
6. Hughes EB, Alfarone J, Chernov ES, Debick NA, Jalal M, Kim Y, y col. Polyetheretherketone (PEEK) into the future: lowering infection rates in cranioplasty. *Cureus.* 2024;16(10):e72060. Doi: 10.7759/cureus.72060
7. Mian SH, Moiduddin K, Elseufy SM, Alkhalefah H. Adaptive mechanism for designing a personalized cranial implant and its 3D printing using PEEK. *Polymers (Basel).* 2022;14(6):1266. Doi: 10.3390/polym14061266

### COMENTARIO

Este reporte describe la utilización de implantes de poliéter-éter-cetona (PEEK) en craneoplastias, destacando su comportamiento biomecánico similar al hueso cortical. A diferencia del titanio o el PMMA, el PEEK es un aislante térmico y presenta radiotransparencia, lo que elimina artefactos en tomografías y resonancias, facilitando un control postoperatorio más claro del parénquima.

Según el autor, el flujo de trabajo permite diseñar el implante con un ajuste preciso al defecto óseo, reduciendo la necesidad de modificaciones intraoperatorias y evitando el modelado manual en quirófano. Esto simplifica el procedimiento y acorta los tiempos operatorios, especialmente en defectos amplios o complejos.

En definitiva, se trata de una opción técnicamente sólida que combina planificación preoperatoria, precisión reconstructiva y buen control de imágenes. La experiencia comunicada aporta evidencia y contribuye a consolidar criterios más objetivos en la elección del material para craneoplastia.

P. Tomás Funes

Sanatorio Anchorena y Sanatorio Otamendi, Ciudad de Buenos Aires, Argentina