

Mapeo cognitivo multimodal en glioma de área motora suplementaria: a propósito de un caso

Mara Arias,¹ Mickaela Echavarría Demichelis,¹ Leandro Carballo,¹ Mónica Garavaglia,²
Darío Savini,³ Matías Baldoncini¹

1. Hospital Petrona V. de Cordero, San Fernando, Provincia de Buenos Aires, Argentina

2. Hospital Central de San Isidro, Provincia de Buenos Aires, Argentina

3. Instituto de Rehabilitación Psicofísica, Ciudad de Buenos Aires, Argentina

RESUMEN

Introducción: el glioma difuso de bajo grado es un tumor cerebral que se caracteriza por su lento crecimiento y su progresiva transformación a glioma de alto grado; este, cuando afecta áreas cerebrales elocuentes, como el área motora suplementaria (AMS), representa un reto quirúrgico. El mapeo cognitivo multimodal en estado de vigilia, mediante electroestimulación cortical y subcortical, es esencial para preservar funciones críticas y mejorar la calidad de vida postoperatoria.

Objetivo: realizar una descripción de nuestra técnica quirúrgica de mapeo cognitivo multimodal en paciente despierto para un caso de glioma difuso en área motora suplementaria.

Descripción del caso: paciente masculino de 24 años, sin antecedentes relevantes, que consultó por crisis tonicoclónicas generalizadas de un mes de evolución. Al examen físico paciente bradipsíquico y sin foco neurológico. La resonancia magnética evidenció una lesión infiltrativa en la AMS izquierda, hiperintensa en FLAIR, sin realce con contraste ni restricción en difusión.

Intervención: la intervención quirúrgica siguió un protocolo sedado-despierto-sedado, aplicando mapeo funcional multimodal para identificar los bordes seguros del tumor, permitiendo una resección precisa mientras se monitoreaban funciones motoras y cognitivas en tiempo real.

Conclusión: la neurocirugía oncológica ha evolucionado hacia una resección guiada por el conectoma, optimizando el equilibrio entre control tumoral y preservación funcional. El mapeo cognitivo multimodal es una técnica segura y eficaz para lograr este objetivo en gliomas difusos.

Palabras clave: Área motora suplementaria. Craneotomía vigilia. Glioma difuso de bajo grado. Mapeo cognitivo

Multimodal cognitive mapping in supplementary motor area glioma: purpose of a case

ABSTRACT

Background: low-grade diffuse glioma is a brain tumor characterized by its slow growth and progressive transformation into high-grade glioma. When it affects eloquent brain areas, such as the supplementary motor area (SMA), it represents a surgical challenge. Awake, multimodal cognitive mapping, using cortical and subcortical electrostimulation, is essential to preserve critical functions and improve postoperative quality of life.

Objective: to describe our surgical technique of multimodal cognitive mapping in an awake patient for a case of diffuse glioma in the supplementary motor area (SMA).

Case description: a 24-year-old male patient, with no relevant medical history, presented with generalized tonic-clonic seizures of one month's duration. On physical examination, the patient showed bradypsychia with no focal neurological signs. Magnetic resonance imaging revealed an infiltrative lesion in the left SMA, hyperintense on FLAIR, without contrast enhancement or diffusion restriction.

Intervention: the surgical procedure followed an asleep-awake-asleep protocol, applying multimodal functional mapping to identify safe tumor boundaries, allowing for precise resection while monitoring motor and cognitive functions in real time.

Conclusion: oncological neurosurgery has evolved toward connectome-guided resection, optimizing the balance between tumor control and functional preservation. Multimodal cognitive mapping is a safe and effective technique to achieve this goal in diffuse gliomas.

Keywords: Awake craniotomy. Cognitive mapping. Low-grade diffuse glioma. Motor area

Mara Arias

dra.ariasmara@gmail.com

Recibido: 01/08/2025 Aceptado: 23/11/2025

DOI: 10.59156/revista.v39i04.767

Mickaela Echavarría Demichelis: melinievas@hotmail.com

Leandro Carballo: rugilocarlos@gmail.com

Mónica Garavaglia: magaravaglia@gmail.com

Darío Savini: savinid@gmail.com

Matías Baldoncini: drbaldoncinimatias@gmail.com

Los autores no declaran conflicto de interés

Los autores no declaran financiamiento.

Este es un artículo de acceso abierto bajo la licencia CC BY-NC

<https://creativecommons.org/licenses/by-nc/4.0/>

INTRODUCCIÓN

El glioma difuso de bajo grado es un tumor cerebral primario poco frecuente con una incidencia anual de aproximadamente 1/100000 personas. Generalmente se presenta con crisis epiléptica (y ocasionalmente de forma incidental) en adultos jóvenes con una vida familiar, social y laboral activa, con una tasa de crecimiento de aproximadamente 4 mm/año,^(1,2) cuyo curso es migrar a lo largo de los tractos de sustancia blanca y progresar inevitablemente a un glioma de alto grado, limitando el potencial neuropilástico al invadir el conectoma con células tumorales.

Con frecuencia suelen localizarse en regiones consideradas elocuentes, como el área motora suplementaria (AMS), la cual se ubica en el giro frontal superior delimitada en sentido posterior por la región de la pierna de la corteza motora primaria, en sentido inferior por el surco del cíngulo y la rodilla del cuerpo caloso, en sentido lateral por el borde de la corteza medial y el límite anterior aún no bien definido. De forma somatotópica se encuentra dividido en tres regiones: una anterior implicada fundamentalmente en la tareas del lenguaje productivo, llamada área motora presuplementaria, una intermedia relacionada con los movimientos complejos de extremidades superiores y otra más posterior que regula los movimientos de las extremidades inferiores; estas dos últimas constituyen la AMS propia (AMSp).⁽³⁾ Las lesiones ubicadas en esta área, son un desafío funcional debido al riesgo postoperatorio de síndrome de área motora suplementaria, por lo cual la mejor manera de preservar áreas elocuentes, mejorar la supervivencia general y la calidad de vida del paciente es mediante el uso del mapeo cognitivo multimodal en estado de vigilia mediante electroestimulación cortical y subcortical.⁽⁴⁻⁶⁾

OBJETIVOS

Describir nuestra técnica quirúrgica de mapeo cognitivo multimodal en paciente despierto para glioma difuso en área motora suplementaria.

DESCRIPCIÓN DEL CASO

Paciente masculino de 24 años, sin antecedentes de jerarquía, que consultó por episodios de crisis tónico-clónicas generalizadas de un mes de evolución. Al examen físico el paciente estaba bradipsíquico, sin foco neurológico, MMSE 30/30, Karnofsky 80 %.

En el estudio de resonancia magnética (RM) de encéfalo se evidenció lesión intraaxial infiltrativa y difusa a nivel del área motora suplementaria izquierda, hiperintensa en FLAIR sin realce ante la administración de contraste endovenoso y efecto restrictivo en la secuencia de difusión (Figura 1).

En espectroscopia se observó aumento del pico de colina y disminución del N-acetilaspártato sugestivo de proceso neoproliferativo de origen glial.

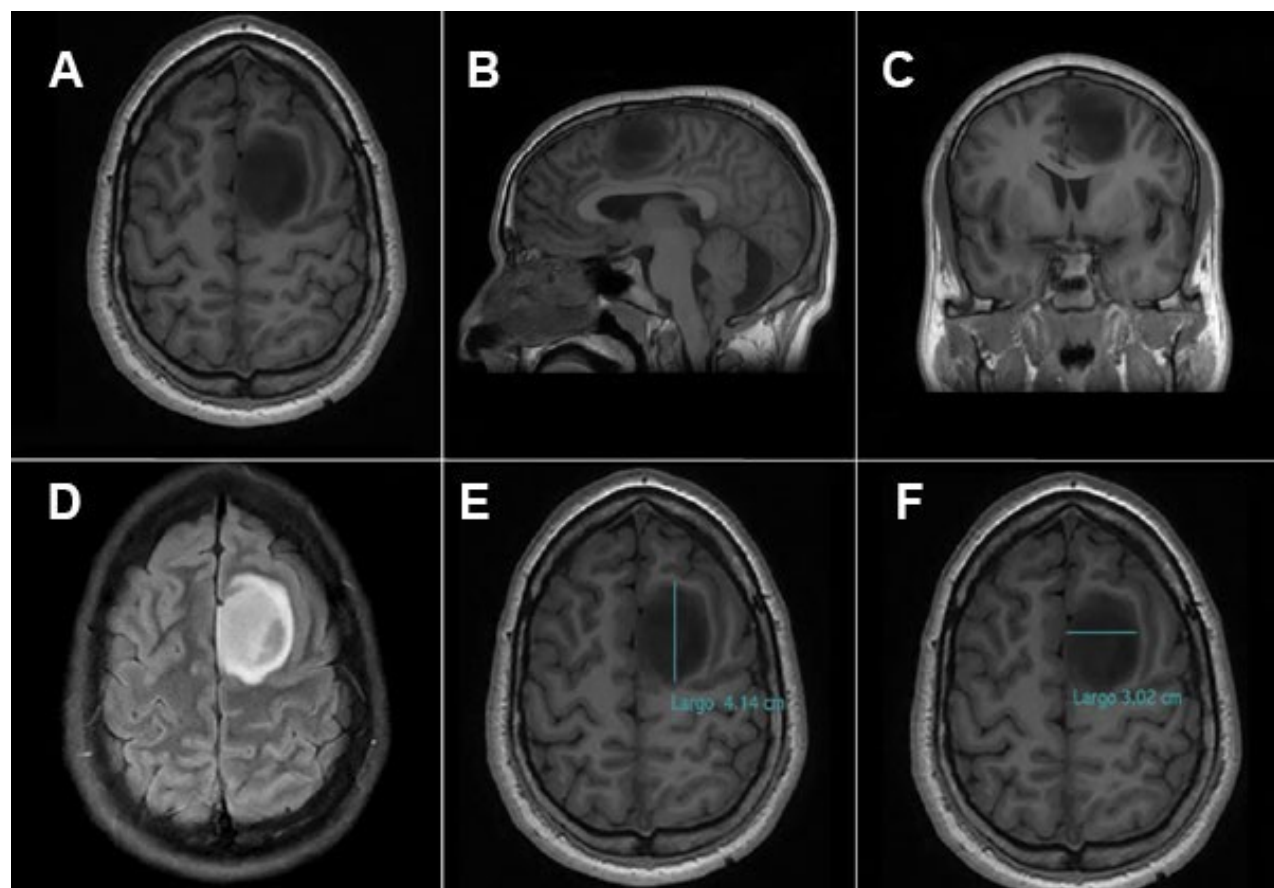


Figura 1. RM preoperatoria. A) Corte axial secuencia T1, se evidencia lesión intraaxial difusa en AMS izquierda con desplazamiento del surco frontal superior hacia lateral. B) Corte sagital secuencia T1, se muestra lesión desplazando surco frontal superior hacia anterior. C) Corte coronal secuencia T1, se observa lesión desplazando giro del cíngulo hacia inferior. D) Secuencia FLAIR, se evidencia lesión hiperintensa sin edema perilesional. E, F) Secuencia T1, se representa diámetro anteroposterior y laterolateral de la lesión. AMS: área motora suplementaria.

En la reconstrucción 3D de la tractografía se vio disminución de la fracción de anisotropía y desestructuración de la arquitectura a nivel del fascículo del cíngulo y longitudinal superior izquierdo, con desplazamiento hacia anterior del fascículo Aslant y preservación del haz corticoespinal como límite posterior de la lesión infiltrativa (Figura 2).

INTERVENCIÓN

Protocolo full awake: sedado-despierto-sedado

Valoración neurocognitiva prequirúrgica

El paciente fue sometido a una evaluación neurocognitiva en noviembre de 2024. Esta incluyó el Inventario de Lateralidad de Edimburgo, la Escala de Inteligencia para Adultos de Wechsler IV, el Test de Trail Making A y B, la prueba de Stroop, las evaluaciones de fluidez fonológica y semántica, el Test de Aprendizaje Verbal Auditivo de Rey (RAVLT, las siglas por su nombre en inglés), la Memoria Lógica de Signoret, el Test de Figura Compleja de Rey-Osterrieth (FCR), el Test de Denominación de Boston y la Escala de Ansiedad y Depresión Hospitalaria (HADS, las siglas por su nombre en inglés). Además, debido a la ubicación de la lesión en el área del cíngulo, el paciente fue evaluado utilizando la prueba "Reading The Mind In The Eyes" (RMET). La capacidad cognitiva general del paciente, medida por la WAIS-IV, estuvo por debajo de la media, pero careció de fiabilidad debido a la variabilidad significativa entre los índices verbal y no verbal.

El perfil cognitivo revela déficits en el rastreo visual y la velocidad de procesamiento, especialmente cuando se involucra la coordinación visomotora. Hay alteraciones en la codificación, almacenamiento y recuperación de material visual, y las habilidades visoconstructivas están comprometidas, como lo demuestra la dificultad para copiar figuras complejas. Todas las tareas verbales se preservaron, excepto por la recuperación léxica de palabras con restricción fonológica. Las habilidades de reconocimiento emocional se mantuvieron. La escala HADS indicó posibles síntomas de depresión.

Antes de la operación, el paciente fue entrenado con tareas que involucraron el reconocimiento de emociones generadas por IA, el RMET, el Test de Denominación de Boston, tareas duales (flexión y extensión del brazo junto con tareas de denominación verbal de imágenes o de asociación semántica), pruebas de cancelación y Test de Pirámides y Palmeras. Estas tareas se realizaron durante la cirugía con paciente vigil y se eligieron aquellos estímulos que podía identificar con precisión (Figura 3).

Craneotomía vigil

Se utilizó el protocolo anestésico sedado-despierto-sedado. Con paciente sedado, se realizó bloqueo de cuero

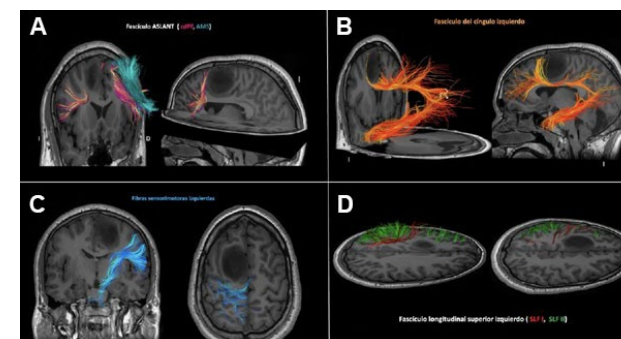


Figura 2. Tractografía: reconstrucción 3D de los fascículos asociados. A) Fascículo Aslant: interrupción de las fibras posteriores (en rosa las fibras que se extienden desde la corteza dorsolateral prefrontal). B) Fascículo del cíngulo: disminución de la fracción de anisotropía y interrupción de las fibras en sentido medial. C) Haz corticoespinal: en relación posterior al glioma, sin compromiso. D) Fascículo longitudinal superior (en rojo SFL I, en verde SLF II). SLF: fascículo longitudinal superior (las siglas son por su nombre en inglés), CDPF: corteza dorsal prefrontal, AMS: área motora suplementaria.

cabelludo (nervios supraorbitario, supratrocLEAR, cigomático temporal, auriculotemporal y occipital mayor y menor) y de los puntos de inserción de los pines del cabezal de Mayfield con bupivacaína 0.25-0.125 % y lidocaína 0.5 % con epinefrina.

Fue posicionado en decúbito dorsal con la cabeza levemente lateralizada hacia la derecha. Incisión frontotemporoparietal tipo Penfield pasante de línea media (Figura 4). Craneotomía frontoparietal izquierda. Se infiltró duramadre con lidocaína. Durotomía arciforme con pedículo hacia línea media. Se delimitaron márgenes tumorales bajo guía ecográfica. Se realizó estimulación motora con monopolar a nivel del giro precentral identificando dicha área con sus respectivos tags (Figura 5).

Con paciente despierto, se inició estimulación cortical bipolar de onda bifásica a 60 Hz, 1 ms y 2.5 mA (umbral de estimulación identificado) en simultáneo con el paciente realizando multitarea: flexión y extensión del miembro superior derecho combinado con Test de Denominación, secuencia automática, asociación semántica, cognición social, tarea dual y autoevaluación (ver Figura 5). Las pruebas fueron seleccionadas en función de la relación entre el tumor y las redes corticosubcorticales asociadas: Test de Denominación de Boston, Test de Asociación Semántica utilizando Test de Pirámides y Palmeras, Test de Lectura, RMET y Test de Bisección de líneas para valorar heminegligencia visuoespacial. Se identificó a nivel cortical parafasia semántica a nivel del giro frontal medio (SLEF 2). Identificada la zona segura de acceso, se realizó coagulación bipolar a baja potencia y con abundante irrigación a nivel de los márgenes tumorales y disección subpial del componente superficial del tumor. Se evidenció macroscópicamente lesión difusa blanca-parduzca y de características friables. Se avanzó con la resección bajo

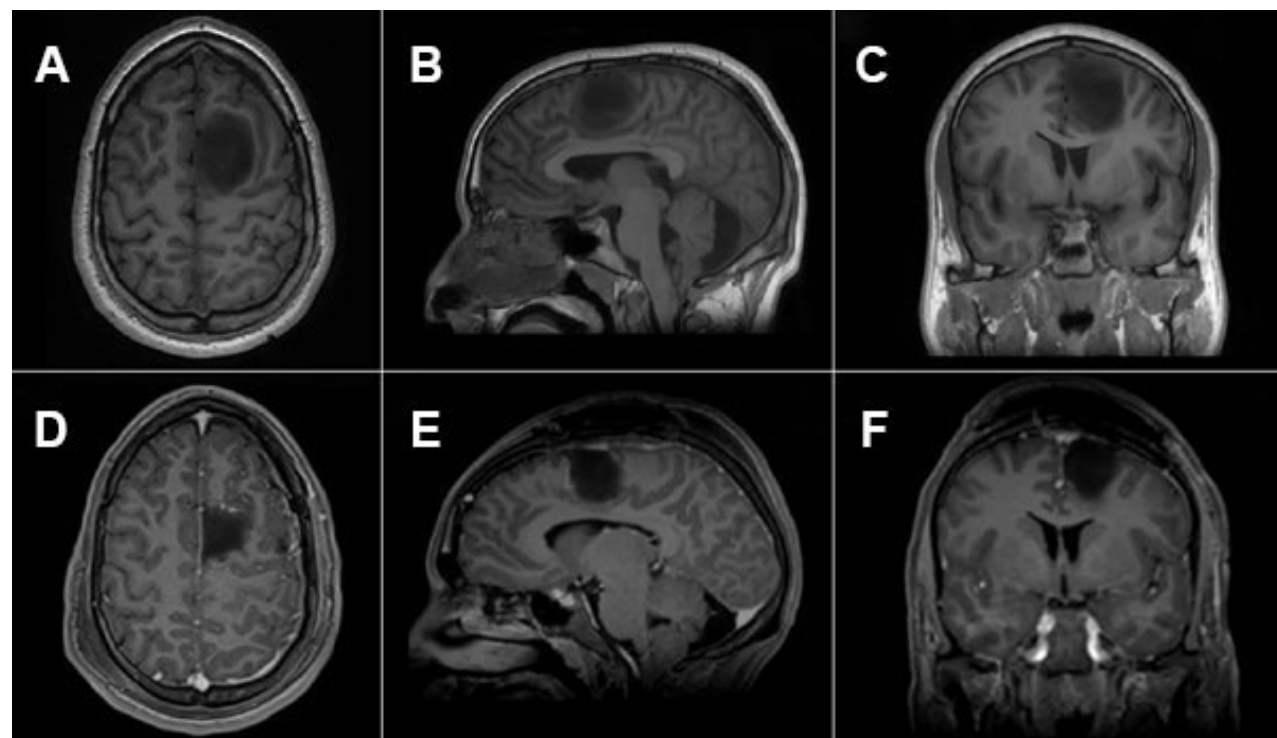


Figura 8. RM de encéfalo pre y postquirúrgica. A, B y C) RM prequirúrgica con glioma difuso de bajo grado en área motora suplementaria izquierda. D, E y F) RM a los 3 meses postquirúrgicos, sin evidencia de lesión residual, sin realce patológico a la administración de gadolinio.

frecuentes de estos tumores es la región del área motora suplementaria (AMS), cuya resección puede dar lugar a un cuadro clínico bien documentado conocido como síndrome del área motora suplementaria (síndrome AMS). La incidencia de este síndrome varía ampliamente en la literatura, y se reporta entre un 23 y un 100 %, según distintos estudios.⁽²⁾

La aparición del síndrome se ha relacionado de manera significativa con el grado de resección de la AMS, en particular con la extirpación de su porción medial. Esta asociación podría explicarse por la interrupción de fibras de conexión interhemisféricas, especialmente las comisurales del cuerpo calloso, lo que resulta relevante dado que la AMS contralateral cumple una función clave en los procesos de neuroplasticidad postquirúrgicos. En este sentido, Russell y col. observaron que una resección superior al 90 % del volumen de la AMS se correlaciona con una mayor incidencia del síndrome.⁽⁹⁾ No obstante, otros autores, como Duffau y col., han documentado que el síndrome AMS no siempre se manifiesta de forma inmediata. Curiosamente, en el caso presentado, a pesar de haberse logrado una resección completa de la lesión localizada en esta región, no se observaron secuelas funcionales.

CONCLUSIÓN

Tradicionalmente, la selección y planificación quirúrgica del glioma de bajo grado se ha basado en la topografía tumoral.

Sin embargo, en la actualidad el objetivo principal de la neurooncología quirúrgica es lograr una resección guiada por el conectoma. Este enfoque permite la extirpación de neoplasias difusas mediante la identificación en tiempo real de los circuitos corticosubcorticales críticos involucrados en funciones esenciales.

Este nivel de precisión es posible hoy gracias al mapeo cognitivo multimodal, técnica segura y eficaz para optimizar el equilibrio oncofuncional en las cirugías de gliomas.

Contribuciones de autoría

Conceptualización y Validación: Mara Arias, Mickaela Echavarría Demichelis. Curación de datos: Matías Baldoncini. Análisis formal: Mara Arias, Leandro Carballo. Investigación: Mara Arias, Mickaela Echavarría Demichelis, Mónica Garavaglia. Metodología y Visualización: Mara Arias. Administración del proyecto: Mara Arias, Darío Savini. Recursos: Mara Arias, Matías Baldoncini, Leandro Carballo. Software: Mónica Garavaglia, Darío Savini. Supervisión: Leandro Carballo, Matías Baldoncini. Redacción - borrador original: Mara Arias, Mickaela Echavarría Demichelis, Mónica Garavaglia, Darío Savini. Redacción - revisión y edición: Mickaela Echavarría Demichelis, Leandro Carballo.

BIBLIOGRAFÍA

- Duffau H. Diffuse low-grade glioma, oncological outcome and quality of life: a surgical perspective. *Curr Opin Oncol.* 2018;30(6):383-9. Doi: <http://dx.doi.org/10.1097/CCO.0000000000000483>
- Duffau H. Diffuse low-grade gliomas and neuroplasticity. *Diagn Interv Imaging.* 2014;95(10):945-55. Doi: <http://dx.doi.org/10.1016/j.diii.2014.08.001>
- Pinson H, Van Lerbeirgh J, Vanhauwaert D, Van Damme O, Hallaert G, Kalala J-P. The supplementary motor area syndrome: a neurosurgical review. *Neurosurg Rev.* 2022;45(1):81-90. Doi: <http://dx.doi.org/10.1007/s10143-021-01566-6>
- Ahmed Khan R, Rahman MM, Ziauddin M, Chowdhury M, Hasan M. Awake brain mapping by direct cortical stimulation; technical note to get higher resection rate and low morbidity in low-grade glioma patients. *Ann Med Surg (Lond).* 2024;86(4):1861-6. Doi: <http://dx.doi.org/10.1097/MS9.0000000000001837>
- De Witt Hamer PC, Robles SG, Zwinderman AH, Duffau H, Berger MS. Impact of intraoperative stimulation brain mapping on glioma surgery outcome: a meta-analysis. *J Clin Oncol.* 2012;30(20):2559-65. Doi: <http://dx.doi.org/10.1200/JCO.2011.38.4818>
- Duffau H. Awake mapping of the brain connectome in glioma surgery: Concept is stronger than technology. *Eur J Surg Oncol.* 2015;41(9):1261-3. Doi: <http://dx.doi.org/10.1016/j.ejso.2015.05.009>
- Duffau H. Neural connectivity: How to reinforce the bidirectional synapse between basic neuroscience and routine neurosurgical practice? *Front Neurol.* 2021;12:705135. Doi: <http://dx.doi.org/10.3389/fneur.2021.705135>
- Duffau H. Introducing the concept of brain metaplasticity in glioma: how to reorient the pattern of neural reconfiguration to optimize the therapeutic strategy. *J Neurosurg.* 2022;136(2):613-7. Doi: <http://dx.doi.org/10.3171/2021.5.JNS211214>
- Duffau H. Damaging a few millimeters of the deep white matter tracts during glioma surgery may result in a large-scale brain disconnection. *J Neurosurg.* 2023;140(1):311-4. Doi: <http://dx.doi.org/10.3171/2023.6.JNS231048>
- Duffau H, Lopes M, Denvil D, Capelle L. Delayed onset of the supplementary motor area syndrome after surgical resection of the mesial frontal lobe: a time course study using intraoperative mapping in an awake patient. *Stereotact Funct Neurosurg.* 2001;76(2):74-82. Doi: <http://dx.doi.org/10.1159/000056496>
- Duffau H, Lopes M, Arthuis F, Bitar A, Sichez J-P, Van Effenterre R, et al. Contribution of intraoperative electrical stimulations in surgery of low grade gliomas: a comparative study between two series without (1985-96) and with (1996-2003) functional mapping in the same institution. *J Neurol Neurosurg Psychiatry.* 2005;76(6):845-51. Doi: <http://dx.doi.org/10.1136/jnnp.2004.048520>
- Jakola AS, Myrmet KS, Kloster R, Torp SH, Lindal S, Unsgård G, et al. Comparison of a strategy favoring early surgical resection vs a strategy favoring watchful waiting in low-grade gliomas. *JAMA.* 2012;308(18):1881-8. Doi: <http://dx.doi.org/10.1001/jama.2012.12807>
- Jakola AS, Skjulsvik AJ, Myrmet KS, Sjøvik K, Unsgård G, Torp SH, et al. Surgical resection versus watchful waiting in low-grade gliomas. *Ann Oncol.* 2017;28(8):1942-8. Doi: <http://dx.doi.org/10.1093/annonc/mdx230>
- Motomura K, Chalise L, Ohka F, Aoki K, Tanahashi K, Hirano M, et al. Supratotal resection of diffuse frontal lower grade gliomas with awake brain mapping, preserving motor, language, and neurocognitive functions. *World Neurosurg.* 2018;119:30-9. Doi: <http://dx.doi.org/10.1016/j.wneu.2018.07.193>
- Pouratian N, Mut M, Jagannathan J, Lopes MB, Shaffrey ME, Schiff D. Low-grade gliomas in older patients: a retrospective analysis of prognostic factors. *J Neurooncol.* 2008;90(3):341-50. Doi: <http://dx.doi.org/10.1007/s11060-008-9669-3>

COMENTARIO

El presente artículo describe con precisión un cambio de paradigma fundamental en la neurocirugía oncológica moderna: la transición de una cirugía guiada por la anatomía a una cirugía guiada por el conectoma funcional. La localización de gliomas en el área motora suplementaria (AMS) ha sido históricamente un desafío debido al riesgo del "síndrome de AMS". Sin embargo, los autores demuestran con éxito que el uso de mapeo multimodal en vigilia permite no solo una resección oncológicamente ambiciosa (logrando una resección total en este caso), sino también una preservación cualitativa de funciones que van mucho más allá de lo puramente motor.⁽¹⁾

Como bien se menciona en la literatura contemporánea, la red del AMS no es un módulo aislado, sino un nodo crítico de integración entre la planificación motora, el lenguaje y las funciones ejecutivas. El hecho de que la paciente no presentara un síndrome de AMS postoperatorio, a pesar de la magnitud de la resección, refuerza la teoría de que el mapeo dinámico subcortical permite respetar los límites de la plasticidad individual y el "stop point" funcional del conectoma.⁽²⁾

En conclusión, esta técnica no solo minimiza las secuelas permanentes, sino que maximiza la probabilidad de una supervivencia libre de progresión al permitir resecciones mayores en zonas previamente consideradas "prohibidas".

Santiago Driollet Laspiur
Hospital Nacional Profesor Alejandro Posadas, Provincia de Buenos Aires, Argentina

BIBLOGRAFÍA

1. Ghinda Cd, Duffau H. Network plasticity and intraoperative mapping for personalized multimodal management of diffuse low-grade gliomas. *Front Surg.* 2017 Jan 31;4:3. Doi: 10.3389/fsurg.2017.00003
2. Coletta L, Avesani P, Zigiotta L, Venturini M, Annicchiarico L, Vavassori L, y col. Integrating direct electrical brain stimulation with the human connectome. *Brain*, 2024 Mar 1;147(3):1100-11. Doi: 10.1093/brain/awad402