

Conflicto neurovascular trigeminal: ¿Cuál es el factor predictor más confiable?

Juan F. Villalonga,¹ Amparo Saenz,¹ Matías Baldoncini,¹ José I. Pailler,¹
Ramiro López-Elizalde,¹ Álvaro Campero^{1,2,3}

¹LINT, Facultad de Medicina, Universidad Nacional de Tucumán, Tucumán, Argentina.

²Servicio de Neurocirugía, Hospital Padilla, Tucumán, Argentina.

³Servicio de Neurocirugía, Sanatorio 9 de Julio, Tucumán, Argentina.

RESUMEN

Introducción: La Academia Americana de Neurología propone que, para que un paciente sea candidato a descompresiva neurovascular trigeminal (DNV), se debe demostrar la presencia de contacto neurovascular a través de la resonancia magnética (RM). Sin embargo, recientes estudios han demostrado que la sensibilidad de la RM para diagnosticar un conflicto neurovascular (CNV) es muy variable. Estos conceptos antagónicos ubican al neurocirujano ante un verdadero dilema a la hora de tomar decisiones. El objetivo del presente estudio es evaluar la utilidad de la clínica y la RM como factor predictor de un verdadero CNV.

Materiales y Métodos: Estudio analítico retrospectivo que incluye a 81 pacientes a los que se les realizó una DNV por neuralgia trigeminal (NT), desde enero de 2013 hasta abril de 2019, en la provincia de Tucumán.

Resultados: Al considerar la serie completa: A) Un total de 65 pacientes cursaron con NT típicas; de estos, 64 (98,5%) presentaron CNV durante la cirugía y B) De las 16 Atípicas, ninguna presentó CNV en el intraoperatorio. Al considerar los pacientes con NT primaria: A) un 98% de los pacientes con clínica de NT típica presentaron CNV en el intraoperatorio y B) hubo un grupo de pacientes donde se evidenció un CNV en el intraoperatorio pero en su RM preoperatoria no se objetivó el mismo (n=15), el valor predictivo negativo de la RM fue sólo un 6%.

Conclusión: La clínica del paciente es más efectiva que la RM para decidir si realizar o no una cirugía de DNV.

Palabras clave: Neuralgia Trigeminal; Conflicto Neurovascular; Tratamiento; Descompresiva Neurovascular; Base de Cráneo

ABSTRACT

Introduction: The American Academy of Neurology proposes that, for a patient to be a candidate for trigeminal neurovascular decompression (NVD), the presence of neurovascular contact must be demonstrated through magnetic resonance imaging (MRI). However, recent studies have shown that the sensitivity of MRI to diagnose a neurovascular conflict (NVC) is highly variable. These antagonistic concepts put, the neurosurgeon, in a real dilemma when making decisions about this entity. The aim of this study is to evaluate the usefulness of clinical and MRI as a predictor of a real NVC.

Methods: This is a retrospective analytical study including 81 patients undergoing NVD to treat trigeminal neuralgia (TN), from January 2013 to April 2019, in Tucumán.

Results: When considering the complete series: A) Of the total of 65 patients who had typical TN, 64 (98.5%) presented NVC during surgery and B) Of the 16 atypical TN, none of them presented NVC during the surgery. When considering patients with primary TN: A) 98% of the patients with typical TN presented a NVC during surgery and B) there was a group of patients where NVC was evidenced during surgery but it wasn't noticed during the preoperative MRI (n=15), the negative predictive value of the MRI was only 6%.

Conclusion: The patient's clinic is more effective than the MRI deciding whether or not to perform NVD surgery.

Keywords: Trigeminal Neuralgia; Neurovascular Conflict; Treatment; Neurovascular Decompression; Skull Base

INTRODUCCIÓN

La causa más frecuente de neuralgia trigeminal (NT) es el conflicto neuro-vascular (CNV).⁹ El tratamiento de elección en los casos de dolor típico refractario es la descompresiva neurovascular,^[10] mediante técnica microscópica,^{16,25} endoscópica asistida,^{18,30} o puramente endoscópica.^{19,20}

La Academia Americana de Neurología propone que para que un paciente sea candidato a este tratamiento quirúrgico, se debe demostrar la presencia de contacto neurovascular a través de la resonancia magnética (RM).¹⁰ Lo enunciado en estas guías, se considera como un paradigma

en el mundo de la neurología. Sin embargo, recientes estudios,^{2,3,12-14,22,24,26-28} incluido un meta-análisis,³ han demostrado que la sensibilidad de la RM para diagnosticar un CNV es muy variable.

Estos conceptos antagónicos ubican al neurocirujano ante un verdadero dilema a la hora de tomar decisiones.

El objetivo del presente estudio es evaluar la utilidad de la clínica y la RM como factor predictor de un verdadero CNV.

MÉTODOS

Estudio analítico retrospectivo de un grupo de pacientes a los que se les realizó una cirugía descompresiva neurovascular por NT, desde enero de 2013 hasta abril de 2019, en la provincia de Tucumán, por el autor Senior (AC). Se incluyeron pacientes con NT operados mediante un abor-

Los autores declaran no tener ningún conflicto de interés.

Álvaro Campero

alvarocampero@yahoo.com.ar

Recibido: Septiembre de 2019. Aceptado: Enero de 2020.

daje retrosigmoideo y que tuvieron un adecuado seguimiento clínico-radiológico. Se excluyeron pacientes con cirugías previas de NT y pacientes con RM sin el protocolo correspondiente. En todos los casos se registraron: antecedentes demográficos, presentación clínica (típica o atípica), presencia de CNV por RM preoperatoria (si o no) y presencia de CNV en el intraoperatorio (si o no).

Definición de NT

Consideramos la definición de la International Classification of Headache Disorders III: "dolor unilateral similar a una descarga eléctrica, breve, de aparición y desaparición repentinas, limitado a la distribución de una o más ramas de la división del nervio trigémino y desencadenado por estímulos inocuos. Puede desarrollarse sin motivo aparente o estar causado por otro trastorno diagnosticado. Además, podría o no presentar dolor facial persistente de intensidad moderada".¹¹

Clasificación según tipo clínico de NT

Según el tipo de presentación clínica se dividieron a los pacientes en dos grupos: NT típica y NT atípica.

NT típica,^{9,11} caracterizada por paroxismos recurrentes de dolor facial unilateral, localizado en una o más ramas del nervio trigémino, sin irradiación más allá de su distribución. Se caracteriza por: una duración entre una fracción de segundo hasta 2 minutos, intensidad severa, sensación de descarga eléctrica, lancinante, punzante o dolor agudo. Presenta estímulos inocuos como "gatillos" del dolor.

NT atípica,^{9,11} cuando los episodios recurrentes de dolor facial agudo unilateral se acompañan de dolor facial persistente de intensidad moderada en el área afectada. La probabilidad que se desencadene por estímulos inocuos es menor.

Clasificación según etiología

Según la etiología se dividieron a los pacientes en dos grupos: NT primaria y NT secundaria.

NT primaria. No se encuentra una causa subyacente que explique el cuadro.

NT secundaria. Existe una patología diagnosticada como causa. En nuestra serie en su totalidad fueron tumorales (n=10).

Protocolo de resonancia magnética

Los pacientes fueron estudiados en distintos centros de imágenes. Para intentar homogeneizar las imágenes por RM se emitieron órdenes para efectuar un protocolo específico para ángulo ponto-cerebeloso. El mismo incluyó: cortes en planos axial, sagital y coronal en secuencia T1 volumétrico con y sin contraste, en secuencia T2 y deriva-

da del T2 con supresión grasa. En 63 pacientes el resonador fue de 1.5 Tesla y en 18 de 3 Tesla.

Decisión quirúrgica

En las NT típicas la cirugía descompresiva neurovascular se indicó tras la falta de respuesta al tratamiento farmacológico, en virtud a que actualmente se reconoce que la primera causa, en estos casos, es el conflicto neurovascular. No se indicaron previamente otras técnicas quirúrgicas como (i.e. termolesión o balón).

En las NT atípicas el tratamiento fue quirúrgico ante la presencia de compresión vascular a causa de una lesión tumoral, falta de eficacia de tratamientos multimodales previos y/o intolerancia farmacológica.

TÉCNICA QUIRÚRGICA

El conocimiento anatómico de la región del ángulo ponto-cerebeloso es clave para lograr una técnica adecuada en cada paciente.^{1,4,8}

Se utilizó la clásica técnica de Jannetta,^{16,25} con una serie de modificaciones que consideramos de importancia. Todos los pacientes fueron operados en posición semi-sentado. Se realizó un abordaje retrosigmoideo.^{6,30} En la etapa intradural, bajo visión microscópica, dos puntos críticos merecen ser destacados:

1. Retracción del cerebelo desde su margen superolateral (entre la cara tentorial y la petrosa). Esta maniobra permite acceder al área de entrada del V nervio craneano y evitar la tracción del VIII nervio craneano, disminuyendo la posibilidad de déficit auditivo postoperatorio.
2. Sacrificar las ramas tributarias de la vena petrosa superior, en caso de ser necesario. Esto permite un acceso adecuado al área de entrada del V nervio craneano.

Documentación intra-quirúrgica

Todas las cirugías fueron filmadas con cámara de alta definición y archivadas.⁵

RESULTADOS

Se analizaron 81 pacientes con DNV por NT. La edad promedio fue 41 años (rango 15-73 años). Un 55,5 % (n=45) eran de sexo femenino. Un 36% (n=29) de los pacientes de la presente serie no eran de Tucumán, siendo derivados desde diversas provincias vecinas.

1. Resultados de la serie en general

Considerando la serie de pacientes completa (n=81), un 80% (n=65) presentaron NT típica y 20% (n=16) atípica.

Un 88% (n=71) fueron de causa primaria y un 12% (n=10) secundarias. La totalidad de las NT secundarias fueron de etiología tumoral (12% n=10). De estos, 9 tuvieron un dolor atípico.

En la Tabla 1 se presenta la distribución según características clínicas y radiológicas de la serie completa (n=81).

En la Tabla 2 se analiza la relación entre las características clínicas y los hallazgos intraoperatorios de la serie completa (n=81) sin discriminar causa (i.e. primaria o secundaria). Se evidencia que de las 65 NT Típicas, 64 (98,5%) presentaron CNV durante la cirugía. Además, de las 16 Atípicas, ninguna presentó CNV en el intraoperatorio.

2) Resultados en pacientes con NT de causa primaria.

En la práctica médica habitual, un paciente con clínica de NT típica o atípica es estudiado con RM. En caso de evidenciarse un tumor como causa (i.e. NT secundaria), este paciente será manejado por el equipo médico de forma distinta a un paciente con NT de causa primaria. En este sentido, es importante presentar los resultados de los pacientes con NT primaria por separado y analizarlos en ese sentido.

En la Tabla 3 se presenta la distribución de los pacientes con NT primaria (n=71) según sus características clínicas y radiológicas. Se observa que un 90,1% (n=64) presentaron NT típica y 9,9% (n=7) atípica.

En la Tabla 4 se presentan las características clínicas y su relación con los hallazgos intraoperatorios de los pacientes con NT de causa primaria (n=71).

En los pacientes sin clínica de NT típica (n=7) en ningún caso se evidenció CNV en el intraoperatorio. En los pacientes con clínica de NT típica (n=64) se objetivó CNV en 63 pacientes. Esto se ve reflejado en el cálculo del valor predictivo positivo que resultó ser del 98%. Dicho de otro modo: un 98% de los pacientes con clínica de NT típica presentaron CNV en el intraoperatorio.

Luego de observar los resultados presentados en la Tabla 4 y analizados en el párrafo previo, el próximo paso lógico es analizar el comportamiento de la RM como predictor de CNV intraoperatorio en pacientes con NT típica de causa primaria.

En la Tabla 5 se presentan las características radiológi-

cas y su relación con los hallazgos intraoperatorios de los pacientes con NT primaria (n=64).

Existe un grupo de pacientes donde se evidenció un CNV en el intraoperatorio pero en su RM preoperatoria no se objetivó el mismo (n=15). Esto se ve reflejado en el cálculo del valor predictivo negativo, que resultó ser del 6%. Dicho de otro modo: sólo un 6% de los pacientes con una RM negativa estarán libres de CNV en el intraoperatorio.

Casos ilustrativos

Presentamos 4 casos ilustrativos que consideramos representativos de nuestra serie: 2 pacientes con NT típica (figs. 1 y 2) y 2 con NT atípica (figs. 3 y 4). El detalle de la presentación clínica-radiológica de cada paciente y su correspondiente correlato intraoperatorio se detalla en el epígrafe de cada ilustración.

DISCUSIÓN

Sobre el verdadero factor predictivo de CNV: RM versus clínica.

Estudios previos sostienen que el valor de la RM para predecir CNV es variable.[3] El análisis de nuestra serie dejó en evidencia este hecho al revelar un valor predictivo negativo de la RM de tan solo el 6% en el caso de pacientes con NT típica de causa primaria. Así las cosas, consideramos que no debemos comunicarle a un paciente que está libre de un CNV por no evidenciar el mismo en la RM.

En contrapartida, nuestro estudio reveló que la clínica es útil y confiable para predecir un CNV. El valor predictivo positivo de la clínica de NT típica fue del 98% para las NT primarias.

Por esto, queda en evidencia que el verdadero factor predictivo de CNV es la clínica del paciente y no la RM.

Este resultado validaría la decisión de adoptar una conducta quirúrgica ante un paciente con NT típica, más allá de lo que se observe en su RM. Se requieren estudios prospectivos multicéntricos para validar y fortalecer este concepto.

Prevalencia de la Neuralgia Trigeminal

TABLA 1: CARACTERÍSTICAS CLÍNICAS Y RADIOLÓGICAS GLOBALES. NT: NEURALGIA TRIGEMINAL; CNV: CONFLICTO NEUROVASCULAR, RM: RESONANCIA MAGNÉTICA.

Características Clínicas	Características en Resonancia Magnética			
	RM en NT primarias n=71		RM en NT secundarias n=10	
	Con CNV n=50	Sin CNV n=21	Con tumor n=10	Otra causa n=0
NT Típica n=65	48	16	1	0
NT Atípica n=16	2	5	9	0

TABLA 2: EXISTENCIA DE CNV Y SU RELACIÓN CON LAS CARACTERÍSTICAS CLÍNICAS EN PACIENTES CON NT DE CUALQUIER CAUSA.

Características Clínicas	Hallazgo intraoperatorio	
	Con CNV n=64	Sin CNV n=17
NT Típica n=65 *	64	1
NT Atípica n=16 **	0	16

NT: neuralgia trigeminal; CNV: conflicto neurovascular. * De los 65 pacientes con NT típica, en 1 caso se observó durante la cirugía un tumor en contacto con el nervio trigémino. Además, ese paciente presentó un CNV. ** De los 16 pacientes con NT atípica, en 9 casos se observó durante la cirugía un tumor comprimiendo al nervio trigémino. En ningún caso se observó CNV.

TABLA 3: CARACTERÍSTICAS CLÍNICAS Y RADIOLÓGICAS EN PACIENTES CON NT PRIMARIA.

Características Clínicas	Resonancia Magnética	
	Con CNV n=50	Sin CNV n=21
NT Típica n=64	48	16
NT Atípica n=7	2	5

NT: neuralgia trigeminal; CNV: conflicto neurovascular.

TABLA 4: DISTRIBUCIÓN DE LOS PACIENTES SEGÚN CLÍNICA Y HALLAZGOS INTRAOPERATORIOS EN PACIENTES CON NT PRIMARIA.

Características Clínicas	Hallazgo intraoperatorio	
	Con CNV n=63	Sin CNV n=8
NT Típica n=64	63	1
NT Atípica n=7	0	7

NT: neuralgia trigeminal; CNV: conflicto neurovascular.

TABLA 5: DISTRIBUCIÓN DE LOS PACIENTES CON NT TÍPICA PRIMARIA SEGÚN CARACTERÍSTICAS IMAGENOLÓGICAS Y HALLAZGOS INTRAOPERATORIOS.

Resonancia Magnética	Hallazgo intraoperatorio	
	Con CNV n=63	Sin CNV n=1
Con CNV n=48	48	0
Sin CNV n=16	15	1

NT: neuralgia trigeminal; CNV: conflicto neurovascular.

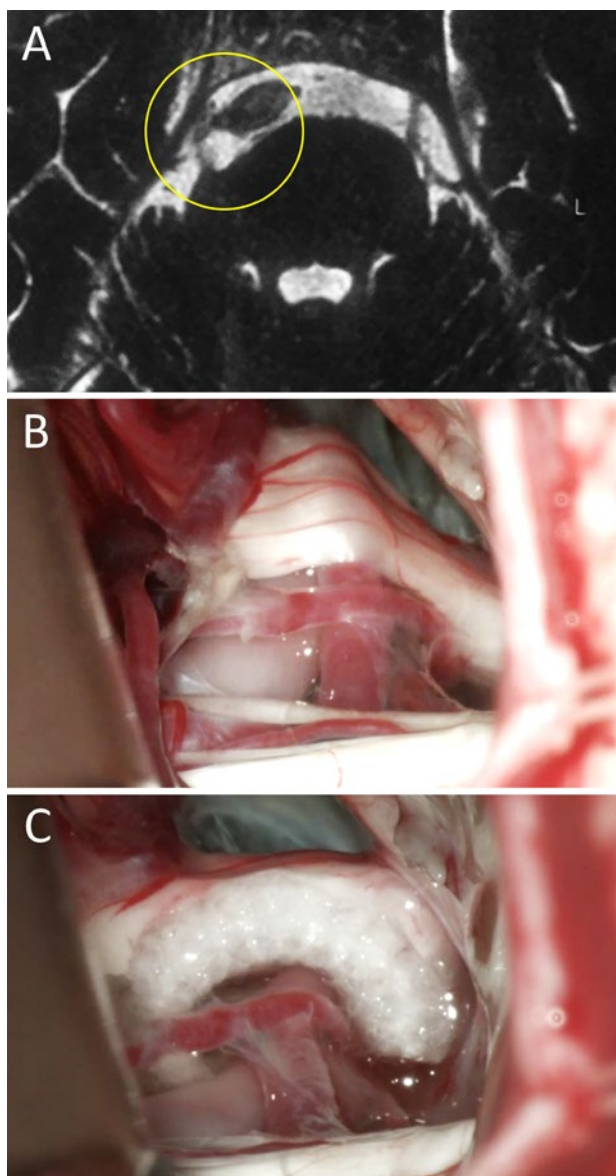


Figura 1: Mujer de 34 años de edad consulta a neurólogo de cabecera por presentar cuadro compatible por relato con NT típica. Se realizó una RM donde se objetivó un claro CNV del lado derecho. Por esto, se interconsulta a nuestro equipo neuroquirúrgico. Se decidió DNV en virtud al cuadro clínico-radiológico. En el intraoperatorio se certificó el CNV. La paciente evolucionó favorablemente con remisión del cuadro doloroso. A) RM preoperatoria; B) hallazgo intraoperatorio; C) colocación de teflón. NT: neuralgia trigeminal; RM: resonancia magnética; CNV: conflicto neurovascular; DNV: descompresiva neurovascular.

Si bien la NT es poco frecuente, es el tipo más común de neuralgia. La incidencia anual es de 4-5/100.000 y la prevalencia de 15.5/100.000. No se han encontrado diferencias geográficas o raciales. Las mujeres se ven afectadas hasta dos veces más que los hombres. En el 90% de los pacientes, la enfermedad comienza después de los 40 años. El pico de incidencia se encuentra entre los 60 y los 70 años.²¹

Concientizar al Neurólogo

El paciente con NT, en la mayoría de los casos, consulta inicialmente a un neurólogo, quien se rige por guías ori-

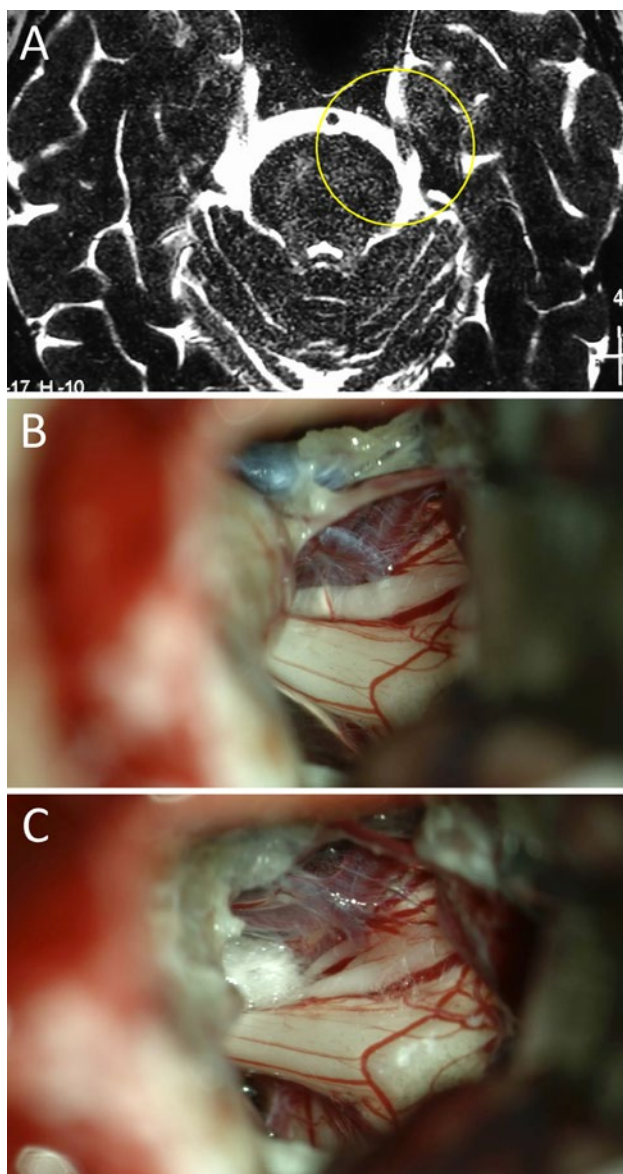


Figura 2: Varón de 45 años de edad con clínica de NT típica refractaria al tratamiento farmacológico. En RM no se evidenció CNV alguno, por esto su neurólogo de cabecera indicó tratamiento farmacológico durante más de un año. Finalmente consultó con nuestro equipo y se decidió conducta quirúrgica en virtud a la clínica. En el intraoperatorio se evidenció un claro CNV del lado izquierdo. Evolucionó favorablemente con remisión del cuadro doloroso. A) RM preoperatoria; B) hallazgo intraoperatorio, CNV; C) colocación de teflón. NT: neuralgia trigeminal; RM: resonancia magnética; CNV: conflicto neurovascular.

ginadas en su ámbito. La última clasificación del Comité del IHS (i.e. International Headache Society) sobre esta patología sugieren indicar descompresión quirúrgica sólo a pacientes con un CNV evidente por RM.¹⁰ Si consideramos que la RM tiene una baja sensibilidad para diagnosticar CNV, podemos inferir con facilidad que existe un grupo de pacientes con NT que nunca será derivado al neurocirujano. Esto es en detrimento del paciente, ya que diversos estudios han demostrado que la cirugía es efectiva cuanto más precozmente se realice en relación a la fecha de inicio de los síntomas.¹⁰

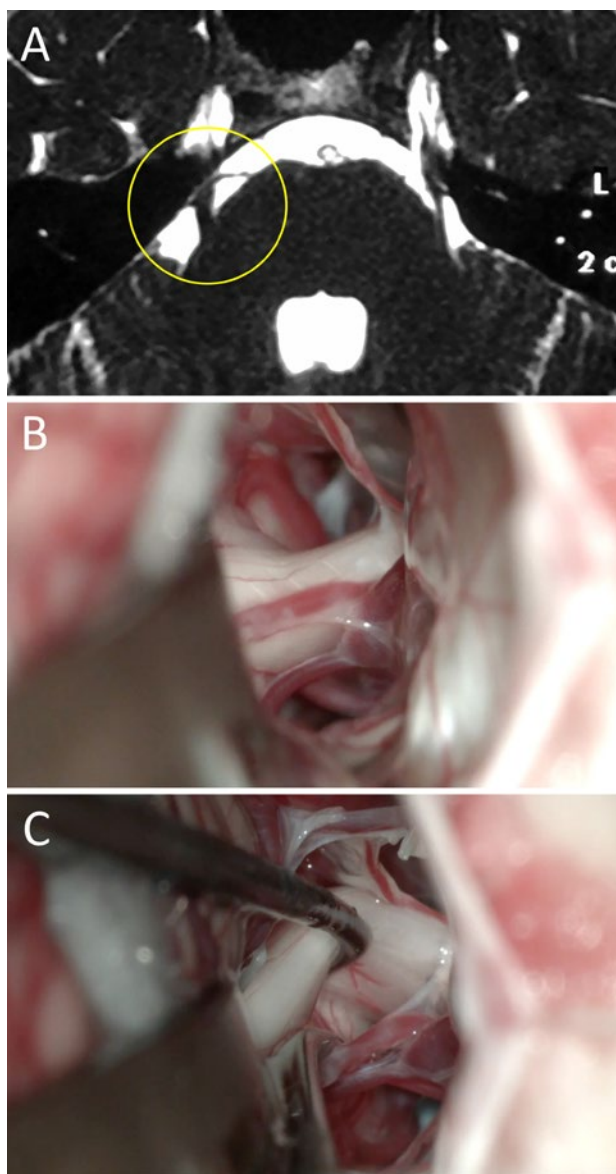


Figura 3: Mujer de 37 años de edad con diagnóstico de NT atípica resistente a múltiples tratamientos (i.e. farmacológicos, termolesión). En RM actual se observó la presencia de CNV. Ante la persistencia del cuadro y la falta de respuesta a otros tratamientos, se decidió en Ateneo Médico el tratamiento mediante DNV. Durante la cirugía no se evidenció CNV alguno. La paciente evolucionó con mejoría parcial transitoria del dolor; actualmente en tratamiento con equipo de Medicina del Dolor. A) RM preoperatoria; B) hallazgo intraoperatorio; C) visión 360 sin conflicto. NT: neuralgia trigeminal; RM: resonancia magnética; CNV: conflicto neurovascular; DNV: descompresiva neurovascular.

Por todo lo antes dicho, debemos ser “predicadores” en el ámbito de la Neurología sobre:

1. la baja sensibilidad de la RM para diagnosticar un CNV y
2. la eficacia de la descompresiva neurovascular precoz.

Descompresiva neurovascular trigeminal en la era endoscópica

La cirugía con técnica microscópica y sus resultados ya están establecidos en el orden mundial.^{16,17,25} Sin embargo,

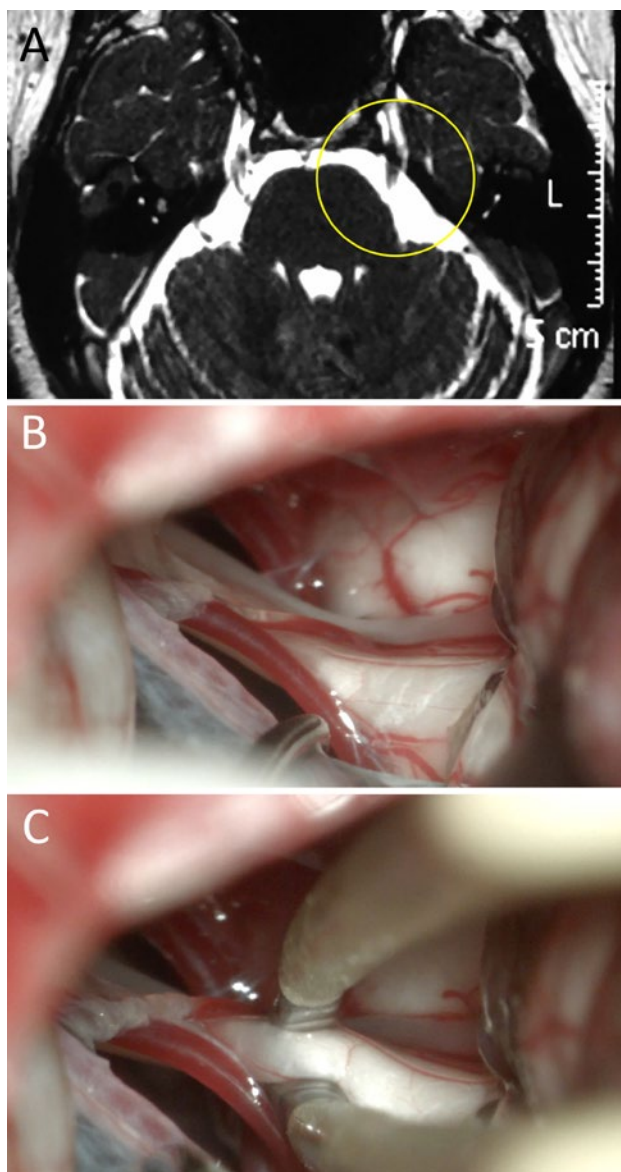


Figura 4: Mujer de 45 años de edad que presenta clínica de NT atípica refractaria a múltiples terapéuticas. En RM no se objetivó CNV. Ante persistencia del cuadro y el paciente expresó la voluntad de someterse a tratamiento quirúrgico. Se decidió DNV; durante la cirugía no se evidenció CNV alguno y se realizó neuropraxia. El paciente evolucionó con mejoría clínica. A) RM preoperatoria; B) hallazgo intraoperatorio; C) neuropraxia. NT: neuralgia trigeminal; RM: resonancia magnética; CNV: conflicto neurovascular; DNV: descompresiva neurovascular.

los resultados obtenidos con la técnica “puramente endoscópica” y “endoscópica asistida” parecen prometedores.²⁰

El conflicto microvascular se produce en más del 50% de los casos en el tercio proximal del V par craneal.²⁹ Este segmento puede ser más fácil de explorar con las ópticas anguladas de un endoscopio.

La tasa de recurrencia es de 25% en un seguimiento promedio de 4 años.³⁰ Posiblemente, esto pueda explicarse por: identificación insuficiente del sitio, el número y la extensión de los CNV.²³

En los últimos años, los reportes sobre descompresiva de CNV han evolucionado de la técnica microscópica²⁵ a

la endoscópica asistida¹⁸ y finalmente a la puramente endoscópica.^{19,20}

Hacia una descentralización en el tratamiento de la Neuralgia Trigéminica

San Miguel de Tucumán es la quinta urbe más densamente poblada de nuestro país.¹⁵ Su área de influencia es aún mayor; actualmente es un centro de derivación en patología de base de cráneo en el Noroeste Argentino. Según el último censo la población total del NOA es de 4.911.412 de habitantes.

Este hecho cobra relevancia si consideramos que San Miguel de Tucumán se sitúa a 1253 km de la Ciudad Autónoma de Buenos Aires, lugar donde se encuentran grandes centros de especializados en patología base de cráneo y tratamiento del dolor. En este sentido, contar con un centro de referencia en el Noroeste del país es beneficioso para el paciente, el médico y el Estado. El enfermo no debe recorrer grandes distancias, puede contar con la contención de sus allegados y entabla una relación médico-paciente más sólida. El médico neurocirujano cuenta con una mayor casuística, traduciéndose en mejoras en su técnica y la posibilidad de contribuir a la producción científica. El Estado adopta una política sanitaria costo-efectiva para el sistema de salud, ya que evita la sobrecarga de pacientes en Buenos Aires y los costos asociados.⁷

CONCLUSIÓN

El médico que evalúe a un paciente con NT debe hacerse 3 preguntas clave: ¿es típica o atípica?, ¿es de causa primaria o secundaria? y ¿se evidencia CNV en la RM? Luego determinar ante cuál de los escenarios posibles se encuentra:

- En caso de NT típica de causa primaria con CNV identificado en RM: el paciente es candidato a DNV.
- En caso de NT típica de causa primaria sin CNV identificado en RM: el paciente es candidato a DNV. Explicar al paciente que la RM es un método muy poco sensible para detectar el CNV y que existe un 98% de probabilidades de que el mismo se evidencie en la cirugía en virtud a su clínica.
- En caso de NT típica de causa secundaria (i.e. tumoral) el paciente debe ser derivado al neurocirujano para su evaluación, seguimiento y eventual tratamiento quirúrgico. Es muy probable que además del tumor exista un CNV.
- En caso de NT atípica la probabilidad de encontrar un CNV en la cirugía es muy baja, por esto el tratamiento quirúrgico debe ser una herramienta de último recurso.

Mensaje para llevar a casa: la clínica del paciente es más efectiva que la RM para decidir si realizar o no una cirugía de DNV.

BIBLIOGRAFÍA

- Adib SD, Ebner FH, Bornemann A, Hempel JM, Tatagiba M. Surgical management of primary cerebellopontine angle melanocytoma: outcome, recurrence and additional therapeutic options. *World Neurosurg.* 2019;128:835-40.
- Akimoto H, Nagaoka T, Nariai T, Takada Y, Ohno K, Yoshino N. Preoperative evaluation of neurovascular compression in patients with trigeminal neuralgia by use of three-dimensional reconstruction from two types of high-resolution magnetic resonance imaging. *Neurosurg.* 2002;51(4):956-62.
- Antonini G, Di Pasquale A, Cruccu G, Truini A, Morino S, Saltelli G, et al. Magnetic resonance imaging contribution for diagnosing symptomatic neurovascular contact in classical trigeminal neuralgia: a blinded case-control study and meta-analysis. *Pain.* 2014;155(8):1464-71.
- Campero A, Ajler P, Campero AA. Microvascular decompression for trigeminal neuralgia, report of 36 cases and literature review. *Surg Neurol Int.* 2014;5(11):441-5.
- Campero A, Baldoncini M, Villalonga JF, Abarca-Olivas J. Three-Dimensional microscopic surgical videos: a novel and low cost system. *World Neurosurg.* En prensa.
- Campero A, Herrera DL, Ajler P. Abordaje retrosigmoideo. *Rev Argent Neuroc.* 2014;28(3): 114-9.
- Campero A, Villalonga JF, Campero AA. Tratamiento quirúrgico de los adenomas hipofisarios en el Noroeste Argentino. *Rev. Arg. Neuroc.* En prensa.
- Campero A, Villalonga JF, Londoño Herrero D, Saenz A. Anatomy of the cerebello pontine angle: a microscopic perspective. In: Borba AB, Oliveira JG, eds. *Endoscopic and Microsurgical Approaches to the Skull Base: Anatomy, Tactics, and Techniques.* Nueva York, Thieme; 2019. En prensa.
- Cruccu G, Finnerup NB, Jensen TS, Scholz J, Sindou M, Svensson P, et al. Trigeminal neuralgia: new classification and diagnostic grading for practice and research. *Neurol.* 2016;87(2):220-8.
- Gronseth G, Cruccu G, Alksne J, Argoff C, Brainin M, Burchiel K, et al. Practice parameter: the diagnostic evaluation and treatment of trigeminal neuralgia (an evidence-based review): report of the Quality Standards Subcommittee of the American Academy of Neurology and the European Federation of Neurological Societies. *Neurol.* 2008;71(15):1183-90.
- Headache Classification Committee of the International Headache Society (IHS) The International Classification of Headache Disorders, 3rd edition. *Cephalalgia.* 2018;38(1):1-211.
- Hitchon PW, Bathla G, Moritani T, Holland MT, Noeller J, Nourski KV. Predictability of vascular conflict by MRI in trigeminal neuralgia. *Clin Neurol Neurosurg.* 2019;182:171-6.
- Hughes MA, Frederickson AM, Branstetter BF, Zhu X, Sekula Jr. RF. MRI of the trigeminal nerve in patients with trigeminal neuralgia secondary to vascular compression. *AJR Am J Roentgenol.* 2016;206(3):595-600.
- Hughes MA, Jani RH, Fakhran S, Chang YF, Branstetter BF, Thirumala PD, et al. Significance of degree of neurovascular compression in surgery for trigeminal neuralgia. *J Neurosurg.* 2019:1-6.
- Instituto Nacional de Estadística y Censo de la República Argentina [Internet]. Buenos Aires: INDEC; 2010. Censo Nacional de Población y Vivienda 2010. [acceso 23 de julio de 2019]. Disponible en: <https://www.indec.gov.ar/indec/web/Nivel4-Tema-2-41-135>.
- Jannetta PJ, McLaughlin MR, Casey KF. Technique of microvascular decompression. *Neurosurg Focus.* 2005;18(5):1-5.
- Jannetta PJ. Vascular decompression in trigeminal neuralgia. In: Samii M, Jannetta PJ, eds. *The Cranial Nerves.* Berlin, Springer-Verlag; 1981, pp 331-40.
- Jarrah R, Berci G, Shahinian HK. Endoscope-assisted microvascular decompression of the trigeminal nerve. *Otolaryngol Head Neck Surg.* 2000;123(3):218-23.
- Jarrah R, Eby JB, Cha ST, Shahinian HK. Fully endoscopic vascular decompression of the trigeminal nerve. *Minim Invasive Neurosurg.* 2002;45(1):32-5.
- Kabil MS, Eby JB, Shahinian HK. Endoscopic vascular decompression versus microvascular decompression of the trigeminal nerve. *Minim Invasive Neurosurg.* 2005;48(4):207-12.
- Katusic S, Williams DB, Beard CM, Bergstralh EJ, Kurland LT. Epidemiology and clinical features of idiopathic trigeminal neuralgia and glossopharyngeal neuralgia: similarities and differences, Rochester, Minnesota, 1945-1984. *Neuroepidemiology.* 1991;10(5):276-81.
- Kress B, Schindler M, Rasche D, Hähnel S, Tronnier V, Sartor K, et al. MRI volumetry for the preoperative diagnosis of trigeminal neuralgia. *Eur Radiol.* 2005;15(7):1344-8.
- Kureshi SA, Wilkins RH. Posterior fossa reexploration for persistent or recurrent trigeminal neuralgia or hemifacial spasm: surgical findings and therapeutic implications. *Neurosurg.* 1998;43(5):1111-7.
- Leal PRL, Roch J, Hermier M, Berthezene Y, Sindou M. Diffusion tensor imaging abnormalities of the trigeminal nerve root in patients with classical trigeminal neuralgia: a pre- and postoperative comparative study 4 years after microvascular decompression. *Acta Neurochir.* 2019;161(7):1415-25.
- McLaughlin MR, Jannetta PJ, Clyde BL, Subach BR, Comey CH, Resnick DK. Microvascular decompression of cranial nerves: lessons learned after 4400 operations. *J Neurosurg.* 1999;90(1):1-8.
- Meaney JF, Eldridge PR, Dunn LT, Nixon TE, Whitehouse GH, Miles JB. Demonstration of neurovascular compression in trigeminal neuralgia with magnetic resonance imaging. Comparison with surgical findings in 52 consecutive operative cases. *J Neurosurg.* 1995;83(5):799-805.
- Miller J, Acar F, Hamilton B, Burchiel K. Preoperative visualization of neurovascular anatomy in trigeminal neuralgia. *J Neurosurg.* 2008;108(3):477-82.
- Patel NK, Aquilina K, Clarke Y, Renowden SA, Coakham HB. How accurate is magnetic resonance angiography in predicting neurovascular compression in patients with trigeminal neuralgia? A prospective, single-blinded comparative study. *Br J Neurosurg.* 2003;17(1):60-4.
- Sindou M, Howeidly T, Acevedo G. Anatomical observations during microvascular decompression for idiopathic trigeminal neuralgia (with correlations between topography of pain and site of the neurovascular conflict). Prospective study in a series of 579 patients. *Acta Neurochir.* 2002;144(1):1-13.
- Tatagiba MS, Roser F, Hirt B, Ebner FH. The retrosigmoid endoscopic approach for cerebellopontine-angle tumors and microvascular decompression. *World Neurosurg.* 2014;82(6):171-6.

COMENTARIO

Los autores a través de una comunicación pulcra y rigurosa plantean un interrogante acerca del factor predictivo de mayor confianza para la determinación de la existencia de un Conflicto Neurovascular (CNV) a nivel del V par craneano, hito fundamental para la indicación de la realización de una Microdescompresión Vascular de Fosa Posterior (MDV) como gesto terapéutico en la Neuralgia Trigeminal (NT); realizando un análisis epidemiológico, clínico-qui-

rúrgico y estadístico que ofrece datos concluyentes para alcanzar su respuesta: la clínica del paciente.

Con excelencia iconográfica, y precisa ejecución metodológica y literaria, la mayor fortaleza de este reporte se encuentra justamente en la determinación de datos - ahora - fehacientes, congruentes con la realidad observada en la práctica neuroquirúrgica, en donde casi toda vez que realizamos una MDV en NT de presentación "típica" detectamos la presencia intraoperatoria de algún tipo y grado de CNV, aún sin su corroboración previa por imágenes de RMN.

Más allá de su validación futura por estudios prospectivos con mayor valor de muestra, este aporte es de alta relevancia hoy, ya que transforma un hecho fáctico-observacional en datos concretos de la ciencia; mayormente aún cuando estos contrastan con las recomendaciones de una prestigiosa sociedad científica (Asociación Americana de Neurología), constituyéndose en presente aval para algunas de las decisiones terapéutico-quirúrgicas en esta enfermedad.

Asimismo, esta comunicación incorpora otros elementos discursivos como la injerencia del rol del neurólogo clínico en el manejo de esta patología, el valor esencial de la MDV en el contexto de los procedimientos actualmente disponibles; y consideraciones epidemiológicas y prestacionales acerca de la NT en nuestro país, dignas disquisiciones de un destacado reporte.

Felicitemos a los autores.

Claudio Centurión
Clínica Vélez Sársfield. Córdoba, Argentina

COMENTARIO

Villalonga y col. compararon el valor predictivo de los hallazgos radiológicos y clínicos en una serie de pacientes con cuadros de neuralgia trigeminal típica y atípica, que fueron tratados quirúrgicamente mediante descompresión neurovascular. En pacientes con neuralgia primaria típica, el factor predictivo del cuadro clínico fue superior al de los hallazgos radiológicos de la resonancia magnética. De esta forma, si la clínica es típica y los hallazgos radiológicos son negativos se puede sugerir la exploración quirúrgica con buenas expectativas de encontrar el conflicto neurovascular. Es importante incluir en la evaluación neuro-radiológica las secuencias de angio-RM de vasos intracerebrales con técnica 3D TOF, las volumétricas 3D -Fiesta (Fast Imaging employing steady-state) y la secuencia volumétrica T1 con contraste para detectar venas de pequeño calibre que pueden ser la causa de la compresión sobre el segmento cisternal del trigémino.^{1,2} Respecto a este punto sería de utilidad saber que porcentaje de los conflictos neurovasculares, sin hallazgos radiológicos, fueron de causa arterial o venosa. Los buenos resultados obtenidos con las técnicas de descompresión microvascular, tanto microscópicas como endoscópicas, han generado un aumento en la indicación de dichos procedimientos en contraposición a los procedimientos ablativos como la rizotomía percutánea por radiofrecuencia, balón y glicerol o la radiocirugía (Gamma-Knife).⁽³⁾ Sin embargo, dichas técnicas han mostrado excelentes resultados especialmente en pacientes de edad avanzada o con comorbilidades asociadas y deben ser tenidos en cuenta por los neurocirujanos que tratan esta patología. Es importante destacar el valor de los conceptos referidos a la necesidad de crear centros quirúrgicos especializados, que al concentrar la patología mejoran los resultados obtenidos disminuyendo las complicaciones.

Andres Cervio
FLENI. C.A.B.A., Argentina

BIBLIOGRAFÍA

1. Inoue T et al. Diagnosis and management for trigeminal neuralgia caused solely by venous compression. *Acta Neurochirur (Wien)* 2017 Apr; 159 (4):681-688
2. Leal Pr et al. Visualization of vascular compression of the trigeminal nerve with high-resolution 3T MRI: a prospective study comparing preoperative imaging analysis to surgical findings in 40 consecutive patients who underwent microvascular decompression for trigeminal neuralgia. *Neurosurgery* 2011 Jul;69(1):15-25; discussion 26. doi: 10.1227/NEU.0b013e318212bafa.
3. Kundu B et al. Nationwide Shift From Percutaneous Rhizotomy to Microvascular Decompression for Treatment of Trigeminal and Other Cranial Nerve Neuralgias. *Headache* 2018 Nov;58(10):1675-1679. doi: 10.1111/head.13425. Epub 2018 Oct 18.

COMENTARIO

Los autores presentan un trabajo que tiene como objetivo evaluar la utilidad de la clínica y de la resonancia magnética (RM) como factor predictor de un verdadero conflicto neurovascular en la neuralgia trigeminal. Para ello estudian en forma retrospectiva su casuística de 81 pacientes con neuralgia trigeminal operados a través de un abordaje retrosigmoidoide en posición semisentada a los que se les realizó una descompresión neurovascular en un período de enero 2013

a abril 2019. Analizan las características clínicas de los pacientes, la presencia de conflicto neurovascular en la RM y en el hallazgo intraoperatorio. En base a los resultados obtenidos, arriban a la conclusión que la clínica es más efectiva que la RM para decidir e indicar la cirugía de descompresión neurovascular en la neuralgia trigeminal.

Es un trabajo bien presentado, con un objetivo claro y correctamente desarrollado. Se destaca la importancia de las características clínicas del dolor por sobre la demostración de la existencia de conflicto neurovascular en la RM dada su alta variabilidad, para decidir la conducta quirúrgica en un paciente con neuralgia trigeminal refractaria al tratamiento farmacológico. Se presentan 4 casos ilustrativos con la presentación clínico-radiológica y su correlato intraoperatorio.

Con respecto a la técnica quirúrgica, me gustaría agregar que una revisión sistemática de la literatura con meta análisis comparativo de las 2 técnicas (descompresión vascular microquirúrgica vs endoscópica) muestra resultados clínicos similares en cuanto a efectividad, pero menor tasa de complicaciones (hipoacusia, parálisis facial, daño cerebeloso y muerte) con la técnica endoscópica.¹

Felicito a los autores por la presentación y aliento a las nuevas generaciones de neurocirujanos para que se entrenen y capaciten en las nuevas técnicas quirúrgicas mínimamente invasivas como por ejemplo la descompresiva neurovascular endoscópica pura.

Martín Guevara

Hospital Juan A. Fernández. C.A.B.A., Argentina

BIBLIOGRAFÍA

1. Zagzoog N, Attar A, Takroni R, Alotaibi MB, Reddy K. Endoscopic versus open microvascular decompression for trigeminal neuralgia: a systematic review and comparative meta-analysis. *J Neurosurg.* 2018 Dec 7;1-9. doi: 10.3171/2018.6.JNS172690.