

Metástasis de adenocarcinoma de parótida a la columna cervico-torácica. Caso clínico

Sandra Pérez da Rosa, Anant Tambe

Unidad de Columna, Hospital Salford Royal, Salford, Gran Manchester, Inglaterra, Reino Unido

RESUMEN

Introducción. Los autores reportan un caso de adenocarcinoma de parótida con metástasis a la columna vertebral siendo éste el segundo caso encontrado en la literatura y el primero de localización cervico-torácica.

Objetivos. Comunicar las dificultades que tuvo que hacer frente el equipo multidisciplinario en el manejo de la paciente, dado lo excepcional del caso.

Descripción del caso. Se trata de una paciente de 48 años que presenta otalgia izquierda de 2 años de evolución sin causa orgánica evidente. En revisión por odontólogo se evidencia un tumor de parótida izquierda. La resonancia magnética cervical muestra lesiones metastásicas líticas en la columna vertebral cervico-torácica con colapso del cuerpo de C6 y compresión medular. Luego de su evaluación, se determina que no es factible la resección del tumor parotídeo dada la inestabilidad de la columna cervical.

Intervención. Se realiza en un primer tiempo una corpectomía de C6 y C7 con estabilización anterior con cage, placa y tornillos; y en un segundo tiempo, una fijación posterior desde C5-T2 con barras y tornillos. El análisis histopatológico informó un adenocarcinoma pobremente diferenciado. Presenta como complicación postoperatoria un pseudomeningocele anterior en la región cervical, lo que prolongó la convalecencia. Recibió radioterapia adyuvante, a pesar de lo cual presenta una evolución desfavorable con una sobrevida de 12 meses.

Conclusión. Los autores reportan un caso de metástasis de adenocarcinoma a la columna cervico-torácica (siendo éste el segundo reportado en la literatura) describiendo las dificultades encontradas para realizar el diagnóstico histopatológico, tratamiento y pronóstico.

Palabras claves. Adenocarcinoma. Columna. Metástasis. Parótida.

Metastasis of parotid adenocarcinoma at the cervical thoracic spine. Case report

ABSTRACT

Background. The authors report a case of parotid adenocarcinoma with metastasis to the spine, this being the second case found in the literature, and the first of cervico-thoracic location.

Objectives. To communicate the difficulties that the multidisciplinary team had to face in managing the patient, given the exceptional nature of the case.

Case description. A 48-year-old patient who presents with left otalgia of 2 years' duration without obvious organic cause. During examination by a dentist, a left parotid tumor was evident. Cervical MRI shows lytic metastatic lesions in the cervico-thoracic spine with collapse of the body of C6 and spinal cord compression. After her evaluation, it was determined that resection of the parotid tumor was not feasible given the instability of the cervical spine.

Surgery. In the first stage, a corpectomy of C6 and C7 was performed with anterior stabilization with cage, plate and screws; and in a second stage a posterior fixation from C5-T2 with bars and screws. Histopathological analysis reported a poorly differentiated adenocarcinoma. The postoperative complication was an anterior pseudomeningocele in the cervical region, which prolonged convalescence. She received adjuvant radiotherapy, despite which she presented an unfavorable evolution with a survival of 12 months.

Conclusion. The authors report a case of adenocarcinoma metastasis to the cervico-thoracic spine (this being the second reported in the literature) describing the difficulties encountered in making the histopathological diagnosis, treatment and prognosis.

Keywords. Adenocarcinoma. Metastasis. Spine. Parotid.

INTRODUCCIÓN

Los tumores de la parótida son generalmente benignos, siendo sólo un 20% malignos.¹ El adenocarcinoma de parótida comprende un 10% de los cánceres originados en esta glándula. Generalmente no dan metástasis y, cuando lo hacen, el sitio más frecuente es el pulmón,² siendo excepcionales en la columna vertebral.³

En la revisión bibliográfica llevada a cabo por los au-

tores se encontró solo un caso reportado previamente de metástasis de adenocarcinoma de parótida a la columna lumbar por Dhaliwal y col. en 2019, siendo el caso reportado aquí el primero con localización cervico-torácica.

OBJETIVOS

Los tumores de la parótida son generalmente benignos, siendo sólo un 20% malignos.¹ El adenocarcinoma de parótida comprende un 10% de los cánceres originados en esta glándula. Generalmente no dan metástasis y, cuando lo hacen, el sitio más frecuente es el pulmón,² siendo excepcionales en la columna vertebral.³

Sandra Pérez da Rosa
sandraperes7@yahoo.com

Recibido: Marzo 2024. Aceptado: Mayo 2024.

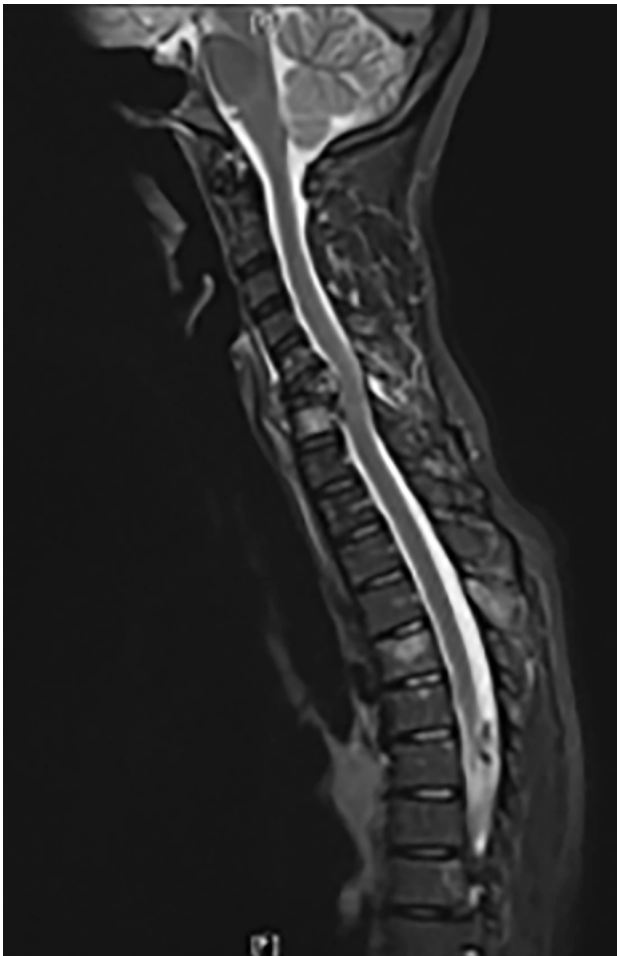

Figura 1. RM de columna en secuencia T2, muestra colapso del cuerpo vertebral C6 con compresión medular.

En la revisión bibliográfica llevada a cabo por los autores se encontró solo un caso reportado previamente de metástasis de adenocarcinoma de parótida a la columna lumbar por Dhaliwal y col. en 2019, siendo el caso reportado aquí el primero con localización cervico-torácica.

DESCRIPCION DEL CASO

Paciente de sexo femenino 48 años, que presenta una historia de 2 años de evolución de otalgia izquierda siendo estudiada por el servicio de otorrinolaringología sin encontrarse causa orgánica. En una visita a odontólogo el examen oral revela inflamación dolorosa en la región parotídea izquierda. La ecografía de la región parotídea mostró un tumor en el lóbulo profundo de la glándula parotídea izquierda. Se realiza biopsia bajo control ecográfico cuyo resultado presentó citología maligna. La RM cervical mostró lesiones osteolíticas, consistentes con infiltración metastásica de los cuerpos vertebrales C5/C6/C7 y T5 con colapso de cuerpo vertebral C6 y retropulsión de fragmento óseo con compresión medular; se observan también metástasis en esternón y pulmones. No

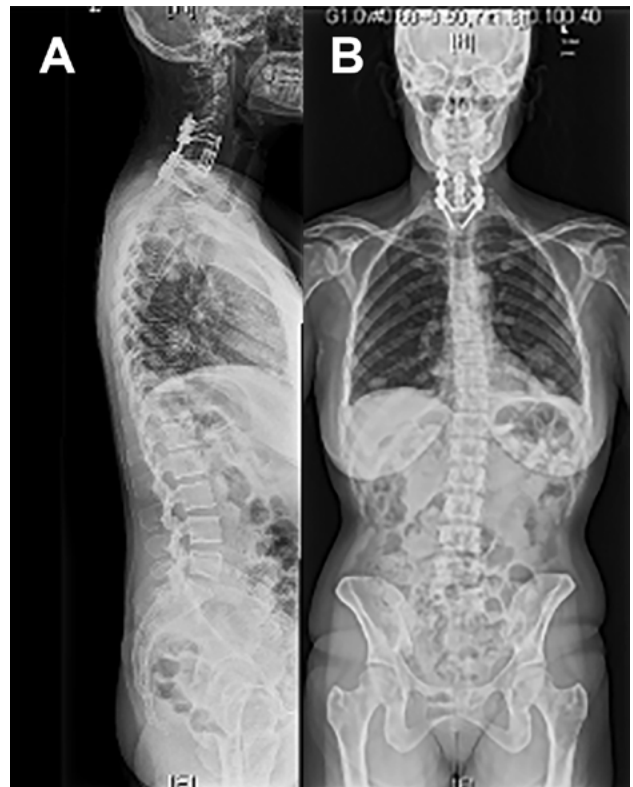

Figura 2. RX de columna completa AP y lateral que muestra corpectomía C6/C7. Estabilización anterior con cage, placa y tornillos. Fijación posterior desde C5-C6 a T1-T2 con barras y tornillos.

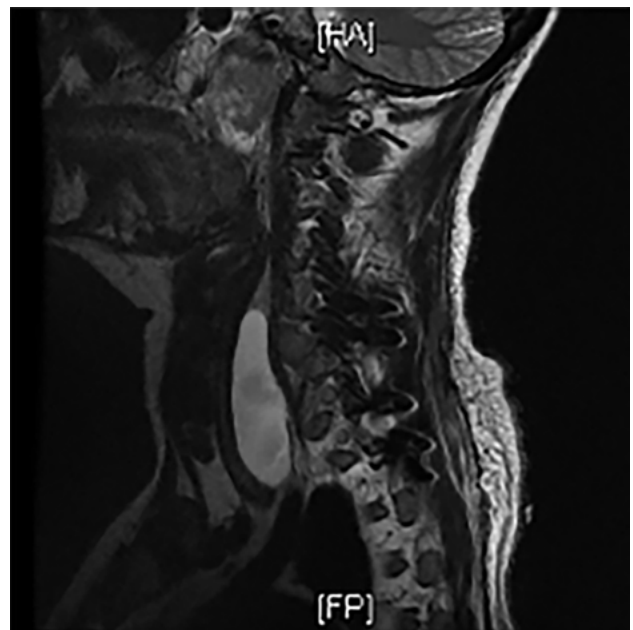


Figura 3. RMN que muestra colección de LCR prevertebral.

pudo realizarse la cirugía para exéresis del tumor de parótida debido a la inestabilidad de la columna cervical. En reunión multidisciplinaria, los oncólogos dan un pronóstico de vida de 6 meses, por lo cual se decide realizar una cirugía para descompresión medular, estabilización cervical y toma de muestras para estudio histológico.

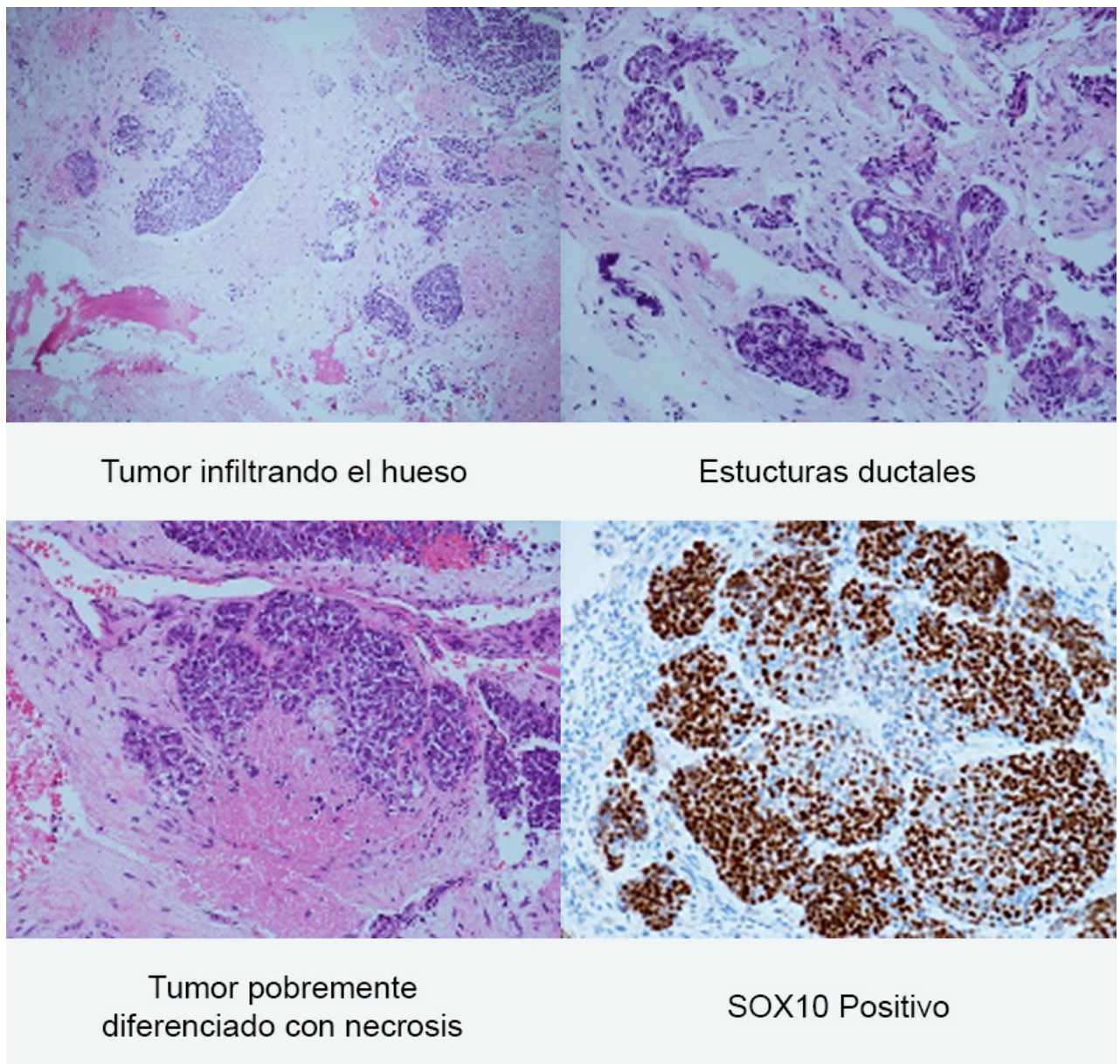


Figura 4

INTERVENCIÓN

Se realiza cirugía en 2 tiempos; 1º: corpectomía de C6 y C7, estabilización anterior con cage, placa y tornillos; y 2ª: fijación posterior desde C5-T2 con barras y tornillo transpediculares.

La paciente presenta en la tercera semana del postoperatorio una tumefacción en la region cervical derecha que desplaza la tráquea y el esófago. La RM muestra la formación de un pseudomeningocele postquirúrgico. Fue tratada con drenaje lumbar sin resultados satisfactorios, por lo cual se decide tratamiento quirúrgico con abordaje anterior del cuello y reparación de la fístula de LCR. El informe de anatomía patológica de las muestras obtenidas en la cirugía muestra que la morfología y el perfil inmu-

nohistoquímico fueron compatibles con adenocarcinoma pobremente diferenciado, no pudiendo asegurarse de que el primario fuera la glándula parótida.

Recibe radioterapia postoperatoria luego de lograr la cicatrización de las heridas quirúrgicas a nivel cervical. En RM realizada en la evolución, se observa progresión radiológica y neoplásica hacia la carcinomatosis, falleciendo a los 12 meses posterior al diagnóstico.

DISCUSIÓN

Los cánceres de parótida son poco frecuentes, representando solo un 2% de los cánceres de cabeza y cuello.³ En el caso de nuestra paciente, la presentación clínica además fue atípica de otalgia izquierda, realizándose un diagnós-

tico tardó dos años después tras una visita al odontólogo donde se evidencia tumefacción de la región parotídea izquierda. La ecografía muestra un tumor ubicado en el lóbulo profundo de la glándula parotídea izquierda, el cual se biopsia con el resultado histopatológico de citología maligna, no fue concluyente respecto al primario. Los tumores de las glándulas salivales representan un desafío diagnóstico, dado la diversidad en la apariencia histológica y el comportamiento biológico variable; la distinción entre diferentes tipos puede ser difícil, particularmente cuando proviene de una muestra tomada con una aguja fina de biopsia.⁴ El tratamiento recomendado del cáncer de parótida es la resección del tumor y los ganglios linfáticos involucrados seguido de radioterapia.² En nuestra paciente no fue posible reseccionar el tumor de parótida debido a la inestabilidad de la columna cervical. Los adenocarcinomas de parótida raramente dan metástasis y cuando lo hacen se localizan predominantemente en el pulmón, cerebro, hígado y huesos largos. Dhaliwai y col. en 2019 reportó el primer caso de adenocarcinoma de parótida con metástasis vertebrales, siendo éstas de localización lumbar.² Nuestro caso es el primero en mostrar la localización en columna cervico-torácica, aunque mostró una progresión en estudios posteriores a carcinomatosis con metástasis a nivel cervical torácico y lumbar. El objetivo de la cirugía en el caso de metástasis líticas a la columna que provocan inestabilidad es paliativo y tiene como fin tomar muestras del tumor para establecer el diagnóstico, dar estabilidad a la columna, descomprimir la médula espinal, disminuir el riesgo de deterioro neurológico, disminuir el dolor y dar más independencia al paciente. Los pacientes con metástasis que se someten a una cirugía de columna presentan más riesgo de morbi-mortalidad postoperatoria, de complicaciones post-quirúrgicas y futuras cirugías.⁶ Esta paciente presentó como complicación una fistula de líquido cefalorraquídeo (LCR), desarrollando un pseudomeningocele anterior a nivel cervical que desplazaba el esófago y la tráquea, dificultando la deglución y la fonación; requirió la colocación de una sonda nasogástrica para alimentación y luego una gastrostomía con colocación de catéter percutáneo para alimentación enteral. Se coloca un drenaje lumbar externo como tratamiento de la fistula de LCR el cual no fue efectivo, re-

quiriendo un segundo tiempo quirúrgico para reparar el defecto dural por vía cervical anterior, lo cual prologó la estancia hospitalaria. La fistula de LCR se presenta como complicación postoperatoria en un 1.7% de las cirugías de columna como consecuencia de una lesión dural, pero en el caso de infiltración metastásica de los tejidos el porcentaje es mayor.⁵ En el caso de nuestra paciente el diagnóstico histopatológico de la muestra obtenida de la cirugía espinal informó: adenocarcinoma poco diferenciado, no pudiendo asegurarse el origen en la glándula parotídea, pero clínicamente presentaba un tumor parotídeo metastásico. El tipo histológico adenocarcinoma -histológicamente- es una neoplasia epitelial con un patrón morfológico de crecimiento infiltrante indicativo de malignidad.⁷ Es difícil establecer un pronóstico exacto en los tumores de parótida debido a que son poco frecuentes.⁸ Para establecer un pronóstico se debe considerar el tipo histológico sumado a la evolución clínica del paciente.⁴ Nuestra paciente presenta al momento del diagnóstico metástasis a nivel de los cuerpos vertebrales cervicales y torácico, evolucionando a carcinomatosis con una sobrevida de 12 meses, lo que evidencia el comportamiento agresivo del adenocarcinoma de parótida y el mal pronóstico en cuanto a la sobrevida.

CONCLUSIÓN

Los autores reportan un caso de metástasis de adenocarcinoma a la columna cervico-torácica (siendo éste el segundo reportado en la literatura) describiendo las dificultades encontradas para realizar el diagnóstico histopatológico, tratamiento y pronóstico.

Agradecimientos

Dr. Federico Roncaroli y Guy Betts. Departamento de Histopatología del Hospital Universitario de Manchester.
Dr. Daniel Crooks, Neuropatólogo Emérito.

Los autores declaran no tener conflictos de interés.

Los autores no recibieron ningún apoyo financiero para la investigación, la autoría y/o la publicación de este artículo.

Este es un artículo de acceso abierto bajo la licencia CC BY-NC <https://creativecommons.org/licenses/by-nc/4.0/>

BIBLIOGRAFÍA

1. Speight P, Barret A. Salivary gland tumours: diagnostic challenges and an update on the latest WHO classification. Mini_symposium: head and neck pathology. Diagnostic Histopathology 26:4
2. Jorovar Dhaliwal, Rebecc Calaflore, Ketan R. Bulsara, Hilary Onyluke. Vertebral Metastasis from Primary Parotid Adenocarcinoma. Case Report. www.Sciencedirect.Com . Word neurosurgery> <https://DOI.ORG?10.1016/JWNEU:2019.02.229>.
3. Abraham Manoj-Thomas, Harshad Dabke, Katherine Hammer, Richard Attanoos, Sashin Ahuja.
4. Spinal metastasis from a primary parotid carcinoma: a case report. Joint Bone Spine, Volume 73, October 2006, pages 573-575.
5. Sirhan Alvi, Dorota Chudek, Faten Limaem. Parotid Cancer. <https://www.ncbi.nih.gov/gov/books/NBK538340/>
6. Tasiou a.,Giannis T., Brotis A., Siasios I., Georgiadis I., Gatos H., Tsiakana E., Vagkopoulos K., Paterakis K., Kostas N. Anterior cervical spine surgery-associated complications in a retrospective

-
- case-control study. *Journal of Spine Surgery* 2017;3(3):444-459.
7. Ahmad M Tarawneh, Dritan Pasku, Nasir A Quraishi. Surgical Complications and re-operation rates in spinal metastases surgery: a systematic review. *Eur Spine J.* 2021 Oct;30(10):2791-2799. doi:10.1007/s00586-020-06647-6. Epub 2020 Nov 12.
8. Pedro Emilio García, Rodolfo Esteban Avila, Maria Elena Samar. Reporte de Caso Adenocarcinoma de células basales de glándula parótida: estudio clínico/patológico e inmunohistoquímico. <https://redalyc.org/journal/47965651009/html/>
9. Juan M. Maza-Solano, Serafín Sánchez-Gómez, Tomás Herrero-Salado, Gustavo Benavente-Bermudo, Julio Ventura-Díaz, Emilio J. de Mingo Fernández. Prognostic classification for malignant tumors of the parotid gland. *Rev Esp Cir Oral Maxilofac.* 2016;38:17-22. doi:10.1016/j.maxilo.2015.01.007. DOI: 10.1016/j.maxilo.2015.01.005