

¿Cómo entrenar para el uso del exoscopio? Utilización de un novedoso simulador de exoscopia de bajo costo por residentes de neurocirugía

Premio Beca AANC-FLANC. XV Jornadas de Neurocirugía 2019 de AANC

Ezequiel Yasuda^{1,2}, Federico Minghinelli¹, Daniela Renedo¹, Pablo Devoto³, Lucas Pina⁴, Ana Lovaglio¹

¹División Neurocirugía, Hospital de Clínicas "José de San Martín", UBA. C.A.B.A., Argentina.

²Laboratorio de Neuroanatomía, Hospital de Clínicas "José de San Martín", UBA. C.A.B.A., Argentina.

³Internado Anual Rotatorio, Facultad de Medicina, UBA. C.A.B.A., Argentina.

⁴Centro Universitario de Simulación y Entrenamiento Quirúrgico, Hospital de Clínicas "José de San Martín", UBA. C.A.B.A., Argentina.

RESUMEN

Introducción: Analizar el impacto del entrenamiento en una estación de simulación en exoscopia (ESA) de bajo costo, utilizado por un grupo de residentes de neurocirugía.

Materiales y métodos: Se reclutaron 6 residentes de neurocirugía, todos ellos sin experiencia previa en exoscopia. Se desarrolló una estación de simulación en exoscopia compuesta por una computadora, una webcam y una fuente de luz. Todos los participantes realizaron un tutorial introductorio, un ejercicio inicial de 5 suturas (cada sutura fue clasificada en forma binaria como correcta e incorrecta), evaluando el tiempo necesario para completar dicho ejercicio y la eficacia (definida como la relación entre suturas correctas y el total). Posteriormente se realizaron 3 sesiones de entrenamiento semanal de 1 hora cada una y una evaluación final con las mismas características que la inicial. Ambas evaluaciones fueron estudiadas por un neurocirujano senior que realizó un análisis, así como la puntuación de cada ejercicio de los participantes.

Resultados: El tiempo promedio de realización del ejercicio inicial fue de 31 minutos con 59 segundos, con una eficacia promedio del 70%. Luego del entrenamiento el promedio de tiempo fue 18 minutos y 12 segundos, con una eficacia del 80%.

Conclusión: El entrenamiento en este simulador demostró una notable mejoría en los tiempos y la calidad de la técnica exoscópica si se compara el principio del entrenamiento con su final. Por los beneficios obtenidos y su bajo costo creemos que será útil su implementación para acercar dicha técnica a todos los neurocirujanos que se encuentren interesados en ella.

Palabras Clave: Entrenamiento; Exoscopia; Microcirugía; Residentes de Neurocirugía; Simulación

ABSTRACT

Introduction: To analyze the impact of training in a low-cost simulation station of exoscopy, used by residents of neurosurgery.

Materials and methods: Six residents of neurosurgery were recruited, all of them having no previous experience in the use of the exoscope. An exoscopy simulation station, including a computer, a webcam and a light source, was developed. All the participants performed an introductory tutorial, an initial exercise of 5 sutures (each suture was classified as correct and incorrect), evaluating the time to complete this exercise and the efficacy (defined as the relation between correct sutures and the total). Posteriorly, 3 training sessions of 1 hour and a final evaluation with the same characteristics as the initial one were performed by all the participants. Both evaluations were studied by a senior neurosurgeon who gave individualized punctuation and feedback to the participant.

Results: The average time of the initial exercise was 31 minutes 59 seconds, with an average efficiency of 70%. After training, the average time was 18 minutes, 12 seconds, with an efficiency of 80%.

Conclusion: The simulator training demonstrated the improvement of the exoscopic technique of the evaluated residents. Because of the benefits that were observed, and also its low cost, we believe that the implementation of this device will be useful to all neurosurgeons interested in this technique.

Keywords: Exoscopy; Microsurgery; Residents of Neurosurgery; Simulation; Training

INTRODUCCIÓN

A mediados del siglo XX se empezó a utilizar en neurocirugía el microscopio quirúrgico (MQ). Esta valiosa herramienta permitió magnificar y aumentar la iluminación en el campo quirúrgico, mejorando la precisión y el resultado quirúrgico,^{10,21} iniciándose así la era microquirúrgica, popularizada mundialmente por Yaşargil.

Con el avance tecnológico producido en la última década, comenzó a tomar importancia el exoscopio, un instru-

mento óptico híbrido que combina la magnificación y la iluminación del MQ con la calidad de imagen y versatilidad de los endoscopios.¹⁷ Esto posibilitó la utilización de la técnica microquirúrgica, pero con posiciones más ergonómicas durante toda la cirugía. No obstante, posee la desventaja de la pérdida de la estereopsia (sensación espacial de profundidad), y la necesidad de adquirir una gran coordinación mano-ojo, ya que el cirujano deja de ver directamente sus movimientos para empezar a hacerlo a través de una pantalla.

Afortunadamente, todas estas características pueden perfeccionarse mediante su práctica en el laboratorio.^{3,6,12} Sin embargo, debido al elevado precio de estos equipos,

Ezequiel Yasuda

ezequielyasuda@gmail.com

Recibido: Agosto de 2019. Aceptado: Agosto de 2019.

no siempre es sencillo acceder a este tipo de tecnología para su entrenamiento.

Es por ello que, en los últimos tiempos, hemos desarrollado una estación de simulación de exoscopia (ESE) de bajo costo que permite a los residentes ejercitar la técnica exoscópica.

El objetivo de este trabajo es analizar el impacto de la utilización de la simulación en exoscopia en un grupo de residentes de neurocirugía.

MATERIALES Y MÉTODO

Estación de simulación

Está compuesta por una computadora, una webcam (Logitech® C525) y una luz led. Posee un módulo que impide ver las manos y, a su vez, sirve de soporte para la webcam y el sistema de iluminación (fig. 1).

En cada estación se emplearon planchas de látex de 5 cm x 5 cm con una incisión de 4 cm lineal anclados a un soporte de madera. Se utilizaron suturas Nylon 5.0 e instrumental microquirúrgico.

Participantes

Se incluyeron médicos residentes de neurocirugía sin experiencia previa en exoscopia. Un total de 6 participantes cumplieron los criterios de inclusión (1 residente de primer año, 1 residente de segundo año, 1 residente de tercer año, 2 residentes de cuarto año y 1 residente de quinto año) de dos instituciones:

1. Hospital de Clínicas “José de San Martín” y
2. Hospital Interzonal General de Agudos “Vicente López y Planes”.




Figura 1: Estación de simulación de exoscopia.

Del total, 4 eran varones y 2 eran mujeres, con una edad entre 26 a 30 años (promedio 27,8 años).

Entrenamiento

Cada módulo consistió en:

1. tutorial introductorio,
2. ejercicio inicial,
3. entrenamiento dividido en 3 sesiones;
4. ejercicio final.

Antes de iniciar el ejercicio inicial, se realizó un tutorial a cargo de la instructora de residentes, poseedora de una amplia experiencia en suturas microquirúrgicas. Durante este tutorial se explicó pormenorizadamente cómo se deben realizar las suturas mediante el uso de instrumental microquirúrgico y una sutura de Nylon de calibre 5.0.

Posteriormente, cada participante realizó una evaluación inicial de 5 suturas, la cual fue grabada para su posterior análisis. Las suturas fueron clasificadas en “correctas” si cumplían con 3 características:

1. nudo cerrado;
2. bordes afrontados;
3. ausencia de brecha entre ambos bordes.

En caso de carecer de alguna o todas las anteriores, se caracterizó el ejercicio como “incorrecto”. La prueba finalizaba cuando el participante completaba las 5 suturas. Se evaluó la eficacia (determinada por la relación entre la cantidad de nudos correctos y las 5 suturas realizadas) y el tiempo utilizado para la concreción del ejercicio. La evaluación estuvo a cargo de la instructora de residentes.

Posteriormente cada participante realizó 3 sesiones de entrenamiento semanales a lo largo de 3 semanas, de 1 hora cada una, en la cual recreaban el mismo ejercicio.

Por último, realizaron una evaluación final con las mismas características que la prueba inicial, la cual también fue grabada.

Las evaluaciones fueron estudiadas por un neurocirujano senior, que calificó a los participantes antes y después de la evaluación final.

RESULTADO

Los resultados obtenidos por los participantes se muestran en la tabla 1. En la evaluación inicial, la media de la

TABLA 1: RESULTADOS DE LA EVALUACIÓN INICIAL Y FINAL DE LOS PARTICIPANTES

N°	Género	Edad	Año residencia	Eval inicio (seg)	Eval final (seg)	Mejoría tiempo (seg)	Eficacia inicial	Eficacia final	Mejoría N°
1	Varón	26	1	2424	1206	1,218 (50,25%)	20% (1)	40%(2)	1 (100%)
2	Varón	30	2	3021	1471	1,55 (51,31%)	80%(4)	80%(4)	0 (0%)
3	Mujer	27	3	1419	935	484 (34,11%)	80%(4)	100%(5)	1 (25%)
4	Varón	27	4	1577	1235	342 (21,69%)	80%(4)	100%(5)	1 (25%)
5	Varón	29	4	1310	1064	246 (18,78%)	60%(3)	80%(4)	1 (33,33%)
6	Mujer	28	5	1762	646	1,116 (63,34%)	100%(5)	80%(4)	-1 (20%)

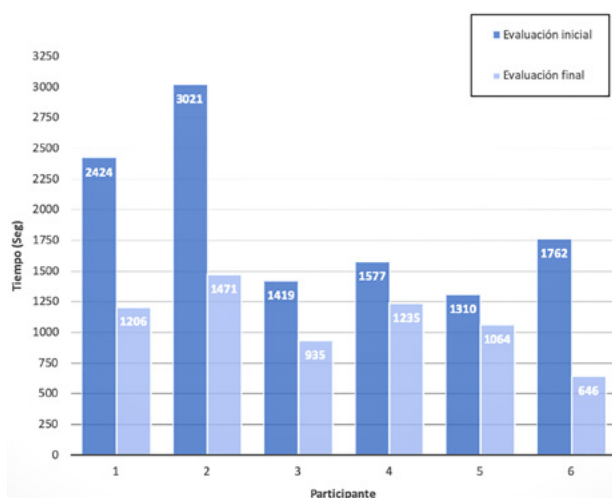


Gráfico 1: Duración de los ejercicios por participante en segundos.

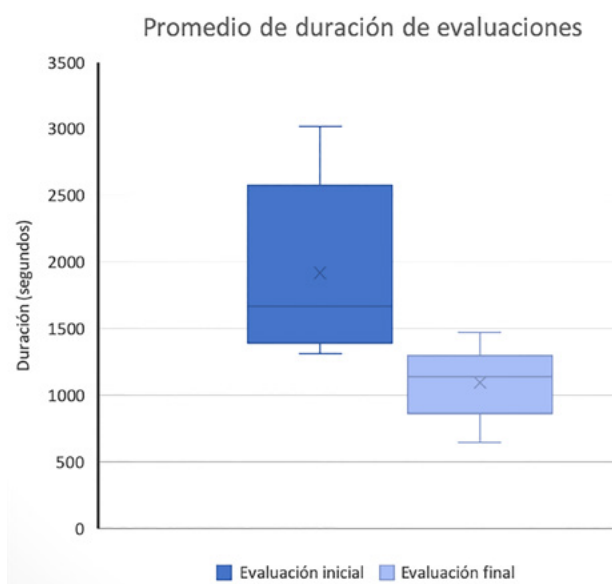


Gráfico 2: Comparación del promedio de duración de las evaluaciones.

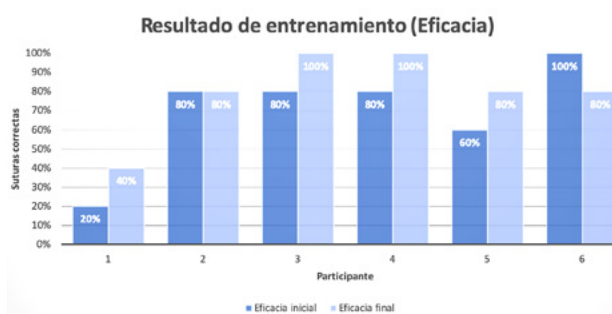


Gráfico 3: Resultado de la Eficacia de los ejercicios por participante.

duración fue de 1919 segundos $\pm 668,12$ (31'59" $\pm 11'8$ "). La máxima fue 3021 segundos (50'21") y la mínima, 1310 segundos (21'50").

En el ejercicio final, la media de duración disminuyó a 1093 segundos ± 283 (18'12" $\pm 4'43$ "). El tiempo máximo fue de 1471 segundos (24'31") y el mínimo de 646 segundos (10'46"). Todos los residentes acortaron la duración del ejercicio luego del entrenamiento, mejorando en pro-

medio un 39,91% (grafs. 1 y 2).

La eficacia inicial presentó una media de 70% $\pm 27,57\%$ con un valor mínimo de 20% y un máximo de 100%. Luego del entrenamiento se observó una mejoría de la media, llegando al 80% $\pm 21,91\%$. Del total de los participantes, 4 (66%) mejoraron un 20%, 1 no presentó cambios y finalmente, uno empeoró un 20%. Por último, también mejoró la eficacia mínima, subiendo del 20% al 40% (graf. 3).

DISCUSIÓN

En los últimos 20 años, La simulación ha ganado una aceptación mundial como herramienta de enseñanza en medicina, especialmente en neurocirugía,² una especialidad que demanda una alta precisión quirúrgica debido a que cualquier error técnico podría generar una consecuencia devastadora para el paciente.¹⁸ La simulación brinda una oportunidad para practicar en ambientes de aprendizaje seguros y sin riesgos.⁹ Muchos programas de simulación han demostrado su beneficio en diferentes procedimientos neuroquirúrgicos.⁷ Lamentablemente, pocos centros cuentan con laboratorios de entrenamiento en exoscopia debido al alto costo de estos equipos.⁴ Es por ello que, en nuestro servicio, hemos desarrollado una ESE de bajo costo y fácil producción, que no requiere de implementos técnicos complejos y por ende se encuentra al alcance de todos. La ESE se compone de una computadora, una fuente de iluminación y una webcam, con un valor aproximado de 67 dólares (sin incluir la computadora, que puede ser de escritorio o tipo Laptop).

Sumado a esto, el uso de la ESE permitió la adquisición y entrenamiento de la técnica exoscópica de los residentes que la usaron, ya que todos los participantes acortaron los tiempos de realización del ejercicio con una mejoría promedio del 39,91%. Adicionalmente, también hubo una mejoría en promedio de la eficacia de las suturas realizadas, pasando del 70% al 80%.

Durante las neurocirugías, ya sean endoscópicas (tanto de base de cráneo como ventriculares), o exoscópicas, se visualiza el campo quirúrgico a través de un monitor. Es por ello que comparten dos grados desventajas, la pérdida de la sensación de profundidad y la necesidad de adquirir una gran coordinación mano ojo. Sin embargo, numerosos trabajos afirman que ambas pueden mejorar con la práctica.^{1,3,5,6,8,10-13,16,19} Nuestra estación cuenta con una pequeña abertura que sólo permite introducir las manos, impidiendo verlas para el ejercicio y obligando al residente a mirar la pantalla, mejorando así la coordinación mano-ojo, necesaria para ambas técnicas.^{4,6} Por su parte, la estereopsia se desarrolla a medida que se aprende a utilizar las pistas visuales y táctiles durante los ejercicios.^{6,20}

El uso de una computadora en la simulación de exoscopia cuenta con muchas ventajas: se encuentra al alcance de todos, permite que todos puedan ver los movimientos realizados y, finalmente, permite grabar las sesiones. Mediante su uso, el instructor observa lo mismo que el residente y en tiempo real, pudiendo corregir los movimientos erróneos sin tener que interrumpir la práctica. Múltiples artículos han confirmado la gran importancia de grabar tanto las cirugías como los entrenamientos, debido a que aportan un material didáctico invaluable para la enseñanza de aspectos técnico-quirúrgicos.⁷ Adicionalmente, permite su posterior análisis no sólo por el participante, sino también por otros colegas igual o más experimentados, en cualquier momento y lugar. En nuestro caso, utilizamos estos videos para estudiar el progreso a lo largo de toda la práctica, siendo asimismo revisados por un neurocirujano de amplia experiencia, tanto antes como después de la evaluación final. Esto posibilitó que el residente siga aprendiendo en cada una de las diferentes instancias: en la evaluación inicial, en las prácticas, en la evaluación final y, por último, en el análisis final.

Por ser el primer acercamiento a esta técnica, decidimos utilizar suturas nylon 5.0, que normalmente no son las que se utilizan para microsuturas. Por ello pensamos

que sería importante realizar el mismo ejercicio en iguales condiciones, pero con suturas más similares a las utilizadas con el MQ (9.0 o 10.0). Además, creemos que la muestra a estudiar debe ser mayor e incluir neurocirujanos de diferentes rangos etarios para evaluar el impacto del entrenamiento también en ellos. Por último, por ser el primer contacto con la técnica exoscópica, elegimos un ejercicio simple y replicable. Creemos que sería valioso en trabajos futuros, realizar ejercicios más complejos y realistas como la disección de vasos en alas de pollo, o en placenta humana, ambos utilizados ampliamente en simulación microquirúrgica.^{14,15}

CONCLUSIÓN

El entrenamiento en el simulador permitió mejorar la técnica exoscópica de los residentes que participaron del presente trabajo. Por los evidentes beneficios obtenidos y su bajo costo, recomendamos la utilización de un sistema como el que hemos desarrollado, con el fin de estar adecuadamente preparados para la utilización de dicha técnica. Debido a las limitaciones antes mencionadas, nuevos estudios serán necesarios para continuar evaluando el impacto de estos simuladores en la exoscopia.

BIBLIOGRAFÍA

- Birch K, Drazin D, Black KL, Williams J, Berci G, Mamelak AN. Clinical experience with a high definition exoscope system for surgery of pineal region lesions. *J Clin Neurosci* 2014;21:1245-1249.
- Bohm PE, Arnold PM. Simulation and resident education in spinal neurosurgery. *Surg Neurol Int* 2015;6:33.doi:10.4103/2152-7806.152146.
- Chan AC, Chung SC, Yim AP, et al. Comparison of two-dimensional vs three-dimensional camera systems in laparoscopic surgery. *Surg Endosc* 1997;11:438-40
- Choque-Velasquez J, Colasanti R, Collan J, Kinnunen R, Rezai Jahromi B, Hernesniemi J. Virtual Reality Glasses and "Eye-Hands Blind Technique" for Microsurgical Training in Neurosurgery. *World Neurosurgery* 2018;112, 126-130.doi:10.1016/j.wneu.2018.01.067
- Di Ieva A, Komatsu M, Komatsu F, Tschabitscher M. Endoscopic telovelar approach to the fourth ventricle: anatomic study. *Neurosurg Rev* 2012;35:341-348.
- Kassam AB, Engh JA, Mintz AH, Prevedello DM. Completely endoscopic resection of intraparenchymal brain tumors. *Journal of Neurosurgery* 2009;110(1), 116-123. doi:10.3171/2008.7.jns08226.
- Kirkman M A, Ahmed M, Albert AF, Wilson MH, Nandi D, Sevdalis N. The use of simulation in neurosurgical education and training. *Journal of Neurosurgery* 2014;121(2), 228-46. doi:10.3171/2014.5.jns131766.
- Klinger DR, Reinard KA, Ajayi OO, Delashaw JB. Microsurgical clipping of an anterior communicating artery aneurysm using a novel robotic visualization tool in lieu of the binocular operating microscope: operative video. *Oper Neurosurg (Hagerstown)* 2018;14:26-28.
- Kshetry VR, Mullin J P, Schlenk R, Recinos PF, Benzel EC. The Role of Laboratory Dissection Training in Neurosurgical Residency: Results of a National Survey. *World Neurosurgery* 2014;82(5), 554-9. doi:10.1016/j.wneu.2014.05.028.
- Mamelak AN, Danielpour M, Black KL, Hagike M, Berci GA. High-Definition Exoscope System for Neurosurgery and Other Microsurgical Disciplines: Preliminary Report. *Surgical Innovation* 2008;15(1), 38-46.doi:10.1177/1553350608315954.
- Mamelak AN, Drazin D, Shirzadi A, Black KL, Berci G. Infratentorial supracerebellar resection of a pineal tumor using a high definition video exoscope (VITOM). *J Clin Neurosci* 2012;19: 306-309.
- Michli EE, Parra RO. Robotic-assisted laparoscopic partial nephrectomy: initial clinical experience. *Urology* 2009;73:302-5.
- Moisi MD, Hoang K, Tubbs RS, et al. Advancement of surgical visualization methods: comparison study between traditional microscopic surgery and a novel robotic optoelectronic visualization tool for spinal surgery. *World Neurosurg* 2017;98: 273-7.
- Olabe J, Olabe J. Microsurgical training on an in vitro chicken wing infusion model. *Surgical Neurology* 2009;72(6), 695-9. doi:10.1016/j.surneu.2008.12.008.
- Oliveira Magaldi M, Nicolato A, Godinho JV, Santos M, Prosdociami A, Malheiros JA, Nakaji P. Human Placenta Aneurysm Model for Training Neurosurgeons in Vascular Microsurgery. *Neurosurgery* 2014;10, 592-601.doi:10.1227/neu.0000000000000553.
- Parihar V, Yadav YR, Kher Y, Rathe S, Sethi A, Sharma D. Learning neuroendoscopy with an exoscope system (video telescopic operating monitor): Early clinical results. *Asian J Neurosurg* 2016;11:421-6.
- Ricciardi L, Chaichana KL, Cardia A, Stifano V, Rossini Z, Olivi A, Sturiale CL. The exoscope in neurosurgery: an innovative "point of view". A systematic review of the technical, surgical and educational aspects. *World Neurosurg* 2019;124:136-144.doi:10.1016/j.wneu.2018.12.202.
- Sarkiss CA, Philemond S, Lee J, Sobotka S, Holloway TD, Moore MM, Bederson JB. Neurosurgical Skills Assessment: Measuring Technical Proficiency in Neurosurgery Residents Through Intraoperative Video Evaluations. *World Neurosurgery* 2016;89, 1-8.doi:10.1016/j.wneu.2015.12.052.

-
19. Shirzadi A, Mukherjee D, Drazin DG, et al. Use of the video telescope operating monitor (VITOM) as an alternative to the operating microscope in spine surgery. *Spine* 2012;37:E1517-1523.
 20. Tabae A, Anand VK, Fraser JF, Brown SM, Singh A, Schwartz TH. Three-dimensional endoscopic pituitary surgery. *Operative Neurosurgery* 2009; 64,288-295.doi:10.1227/01.neu.0000338069.51023.3c.
 21. Uluç K, Kujoth GC, Başkaya MK. Operating microscopes: past, present, and future. *Neurosurgical Focus* 2009; 27(3), E4.doi:10.3171/2009.6.focus09120.